

ACTI 2019

第四届亚洲胸部影像学术大会
暨中华医学会放射学分会第十五届全国心胸影像学术大会

The 4th Asian Congress of Thoracic Imaging (ACTI 2019)

The 15th Annual Meeting of Chinese Society of Thoracic Radiology

2019年7月5 - 7日 中国·上海 July 5 - 7, 2019 Shanghai, China

HOST



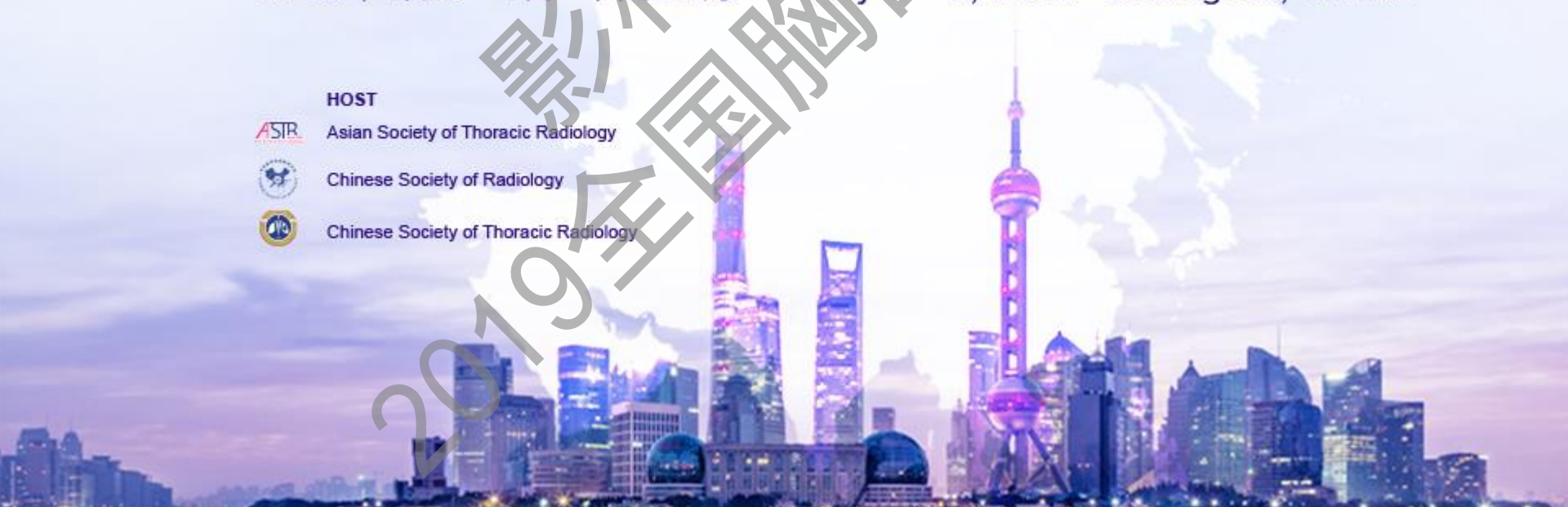Asian Society of Thoracic Radiology



Chinese Society of Radiology



Chinese Society of Thoracic Radiology



ACTI 2019

第四届亚洲胸部影像学术大会
暨中华医学会放射学分会第十五届全国心胸影像学术大会



Case 1

2019全国胸部影像大赛
影像争霸赛
2019全国胸部影像对决

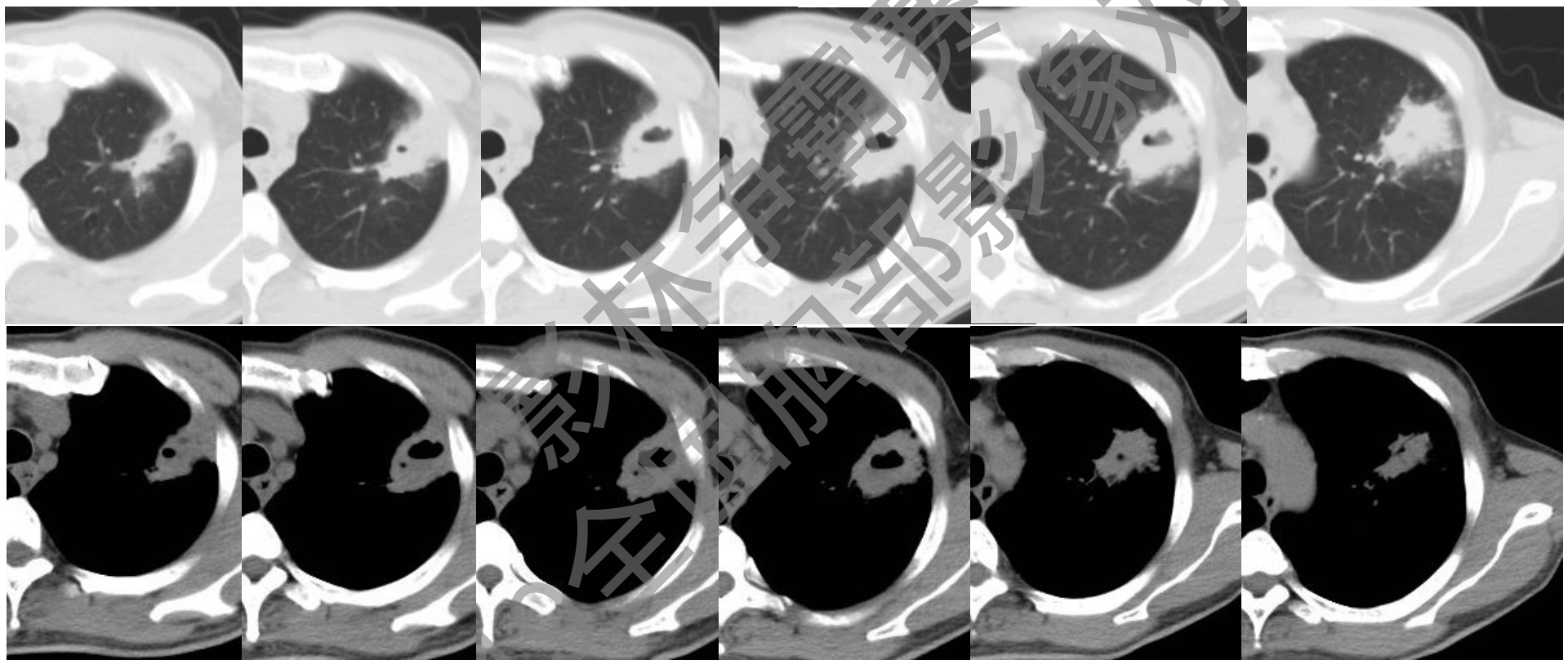
- 男，58岁
- 主诉：患者10天前晨起时出现咳痰1次，痰中带血，色鲜红
- 现病史：就诊于当地医院，行胸部CT示左上肺异常密度影，考虑为占位，空洞形成；未做治疗。患者既往1个月前有感冒、发热病史，门诊以左肺上叶肿块收入院。吸烟20年，平均20支/日，已戒烟1年半；饮酒40年，平均2-3两白酒/日。

- 查体：无殊。
- 主要实验室检查结果：
 - 白细胞： $13.3 \times 10^9/L$;
 - CRP：72.07mg/L;
 - 血沉：74（0-20）。

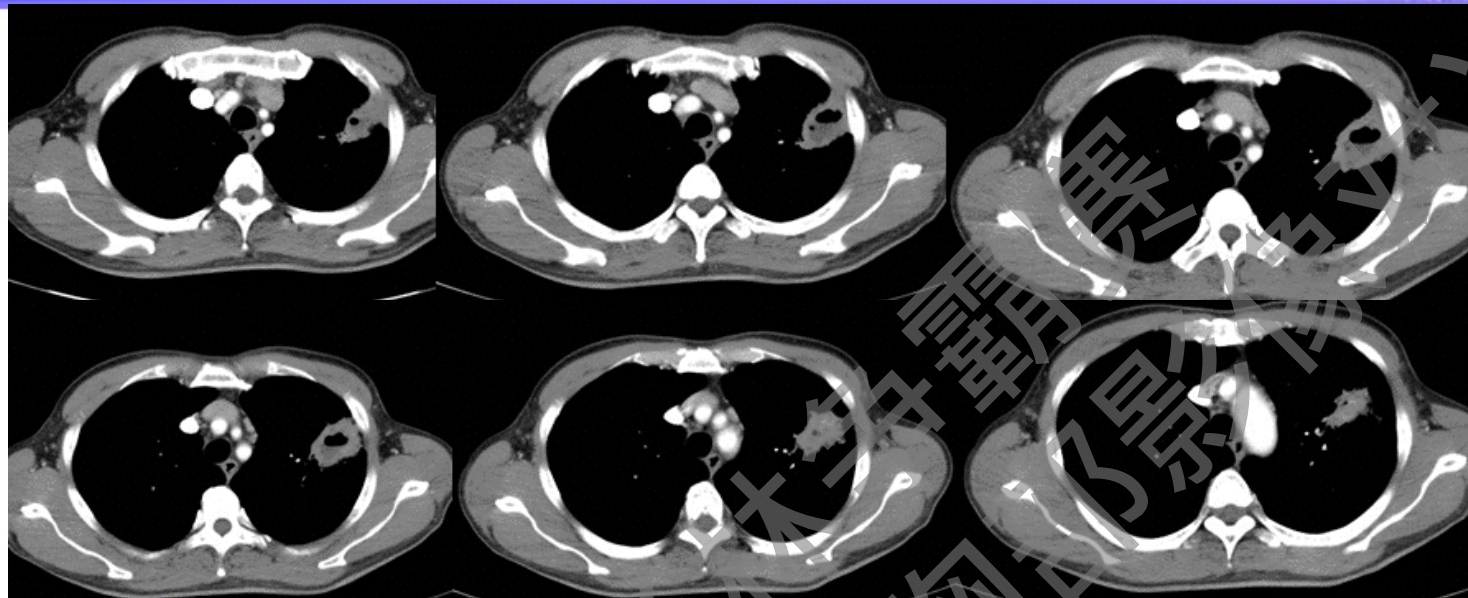
2019全国胸部影像对决

ACTI 2019

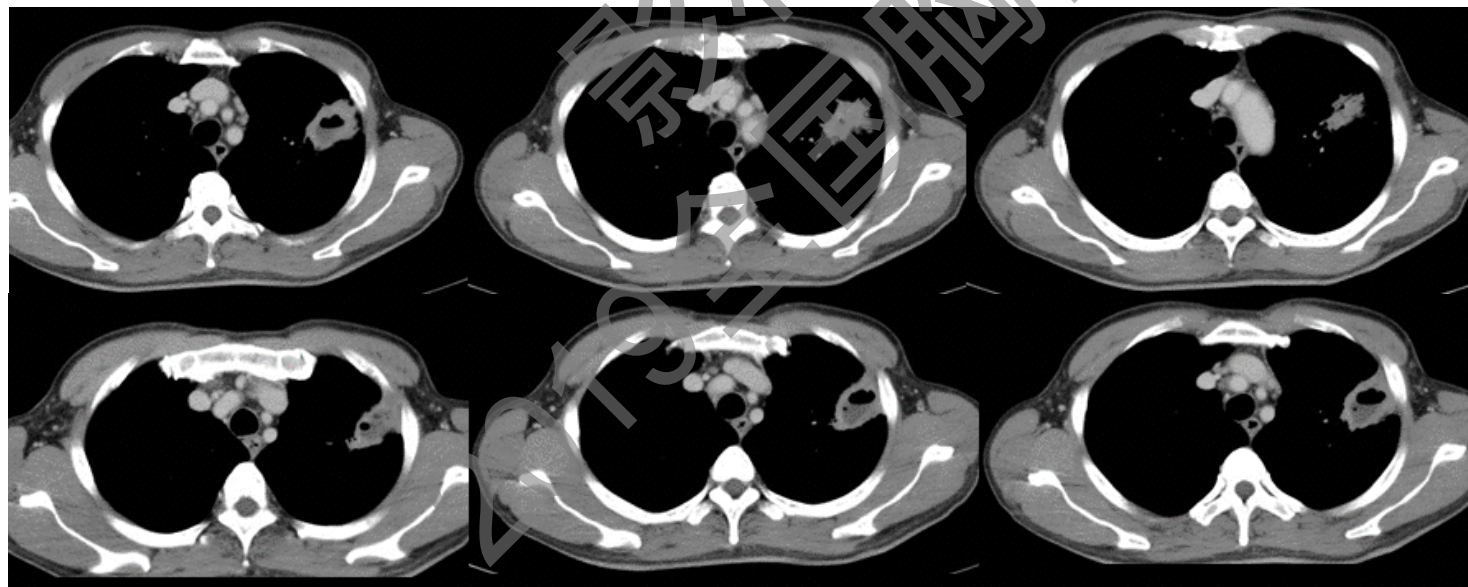
第四届亚洲胸部影像学术大会
暨中华医学会放射学分会第十五届全国心胸影像学术大会



2019 中华医学会放射学分会第十五届全国心胸影像学术大会



动脉期

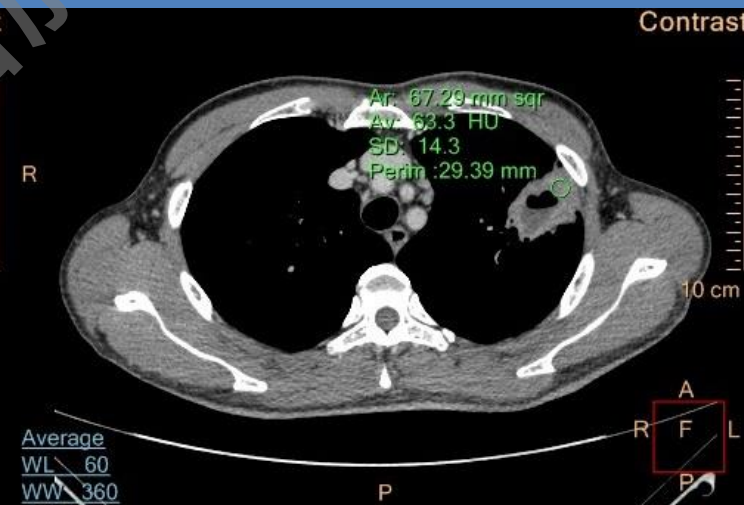
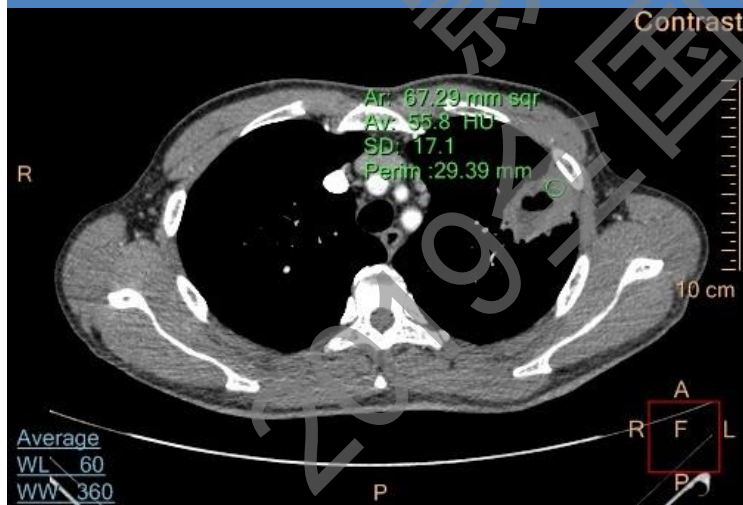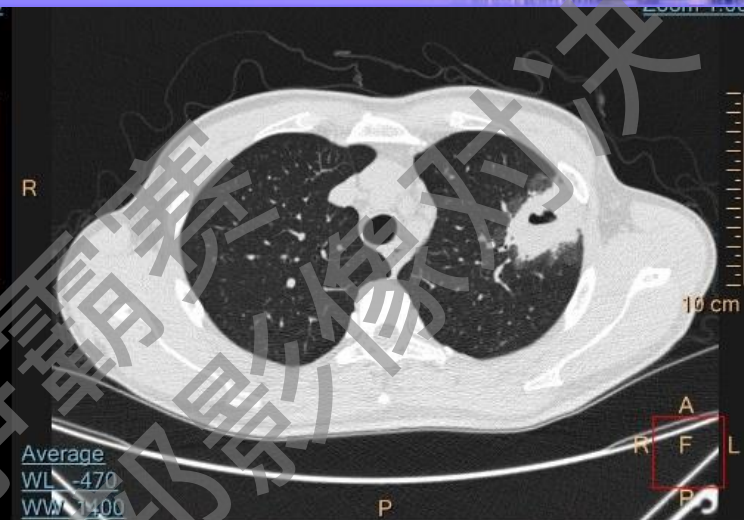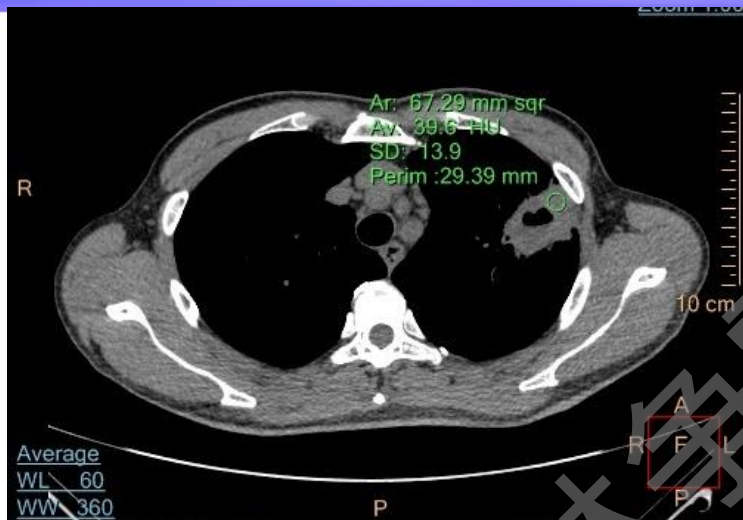


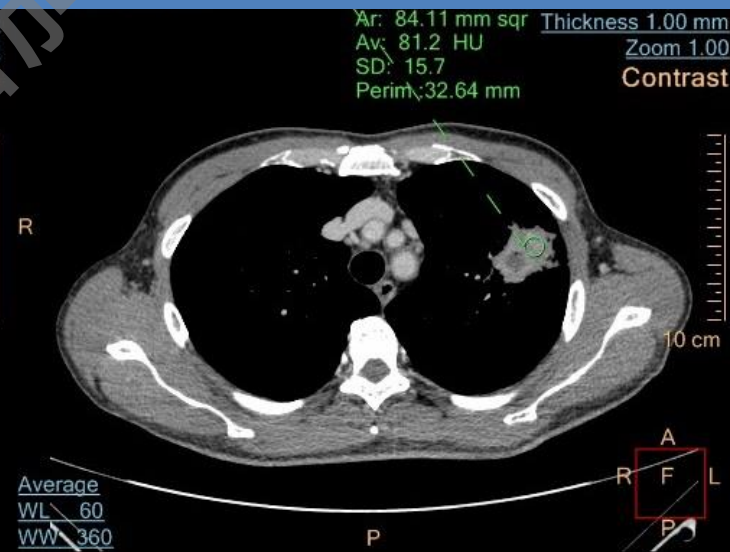
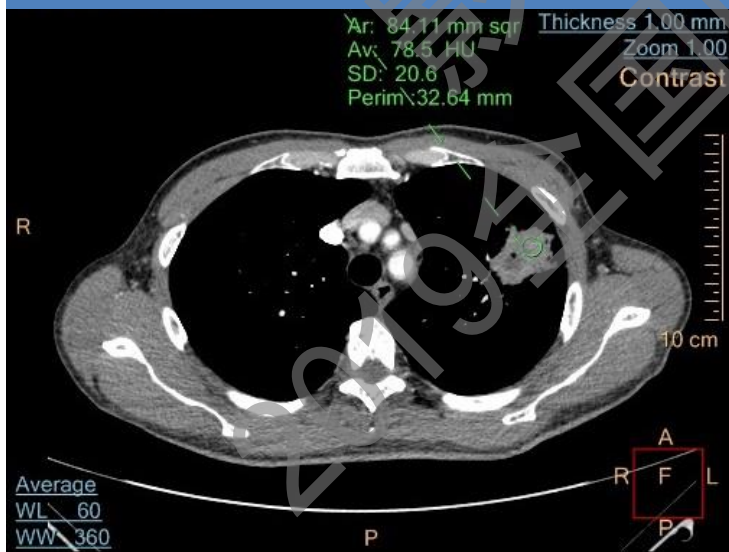
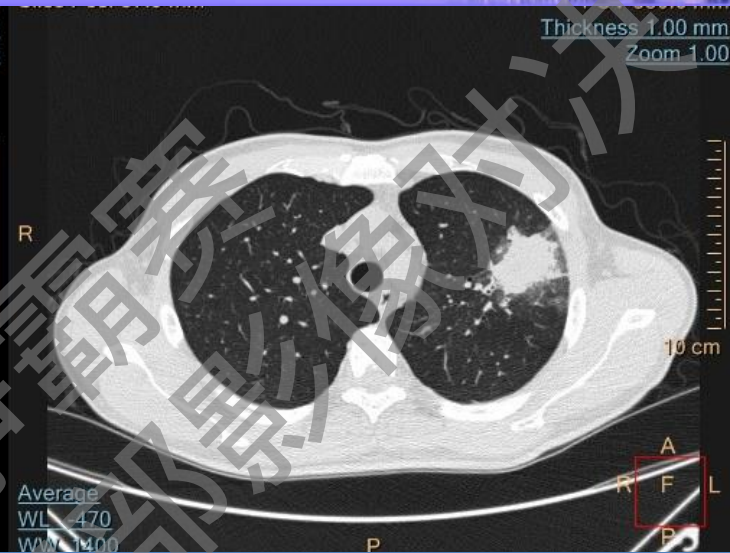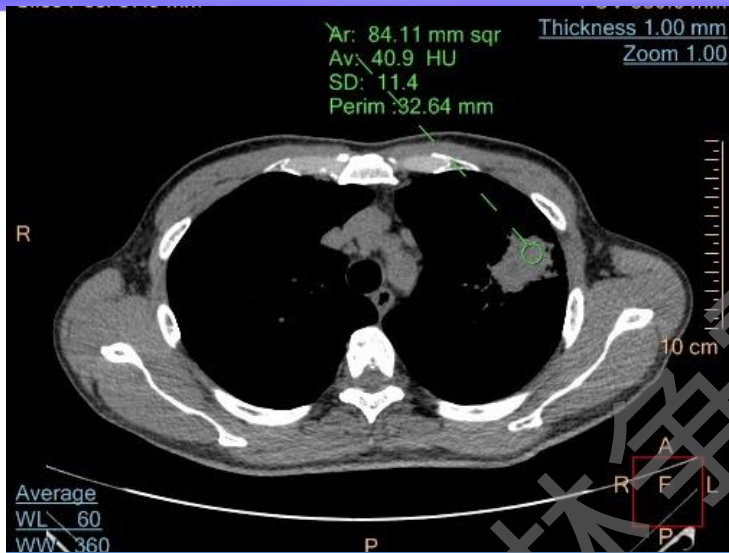
静脉期

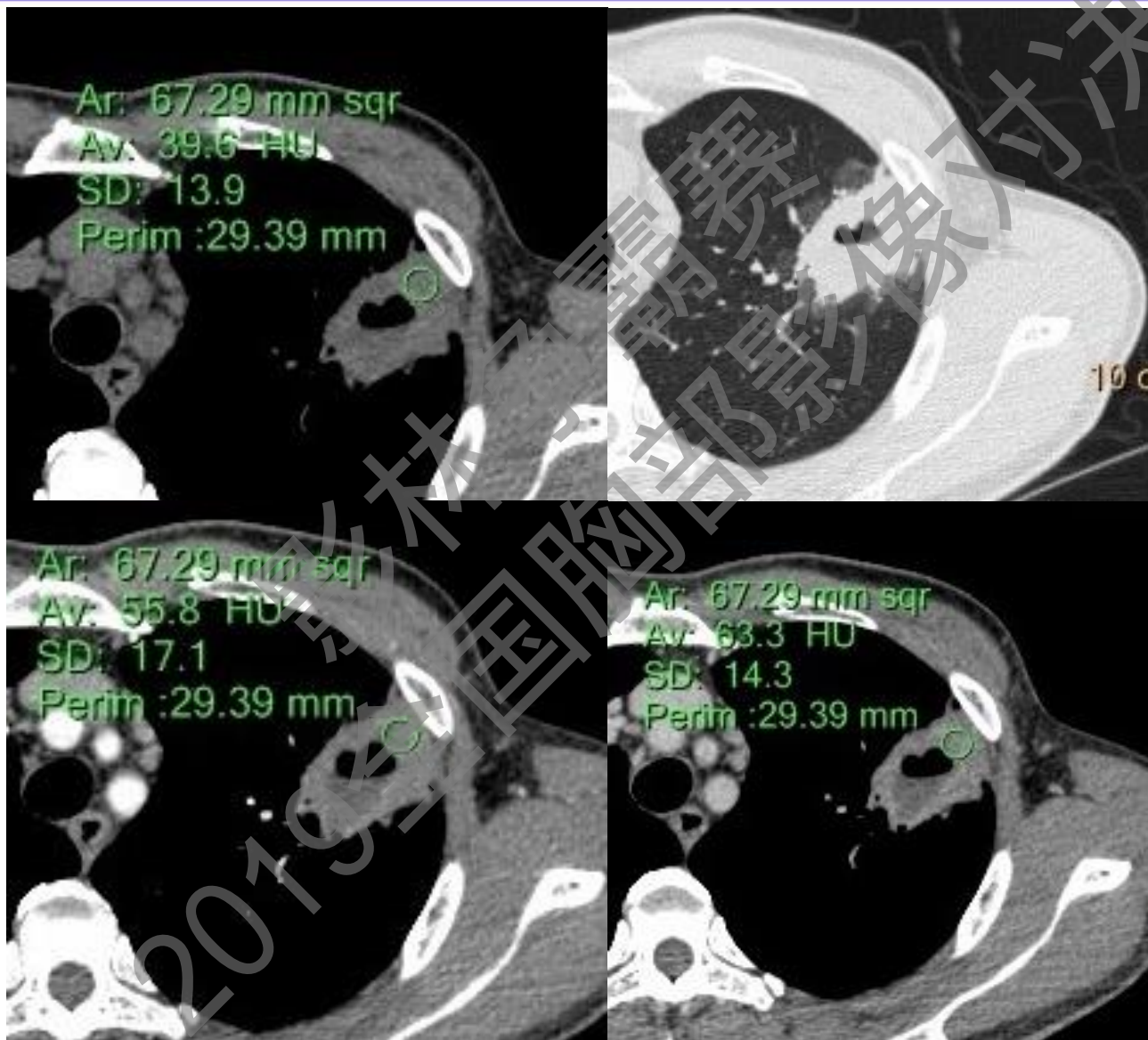


冠状位

矢状位







- A.肺癌
- B.真菌感染
- C.肺结核
- **D.机化性肺炎**
- E.淋巴瘤
- F.肺脓肿

2019全国胸部影像大赛

ACTI 2019

第四届亚洲胸部影像学术大会
暨中华医学会放射学分会第十五届全国心胸影像学术大会



影林争霸赛
2019全国胸部影像对决

Case 2

□ 女，62岁

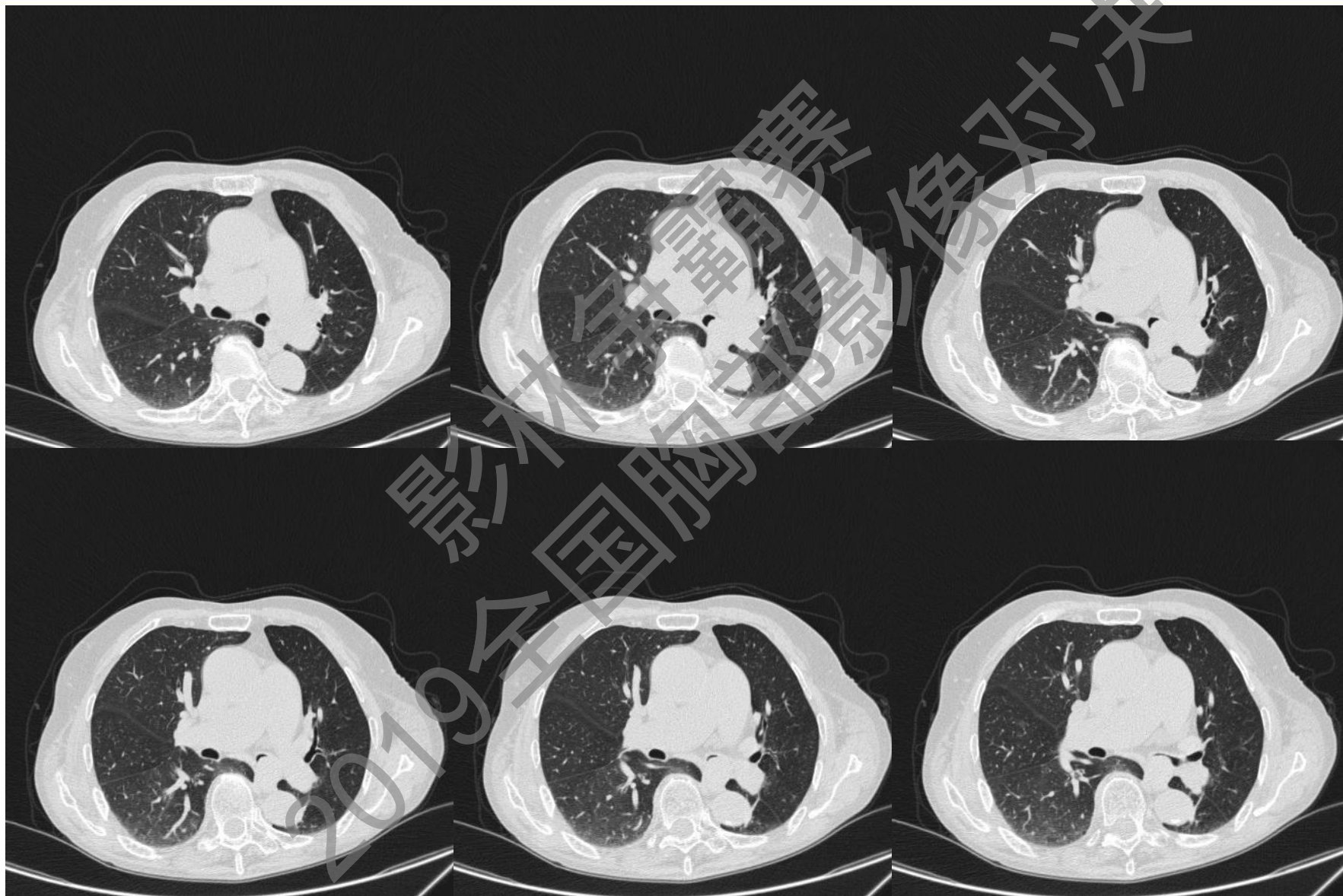
□ 主诉：体检发现“后纵隔”占位性病变半年

□ 查体：无异常

□ 实验室检查：血常规 (-)

肿瘤指标：AFP (-)、CEA (-)、CA125 (-)

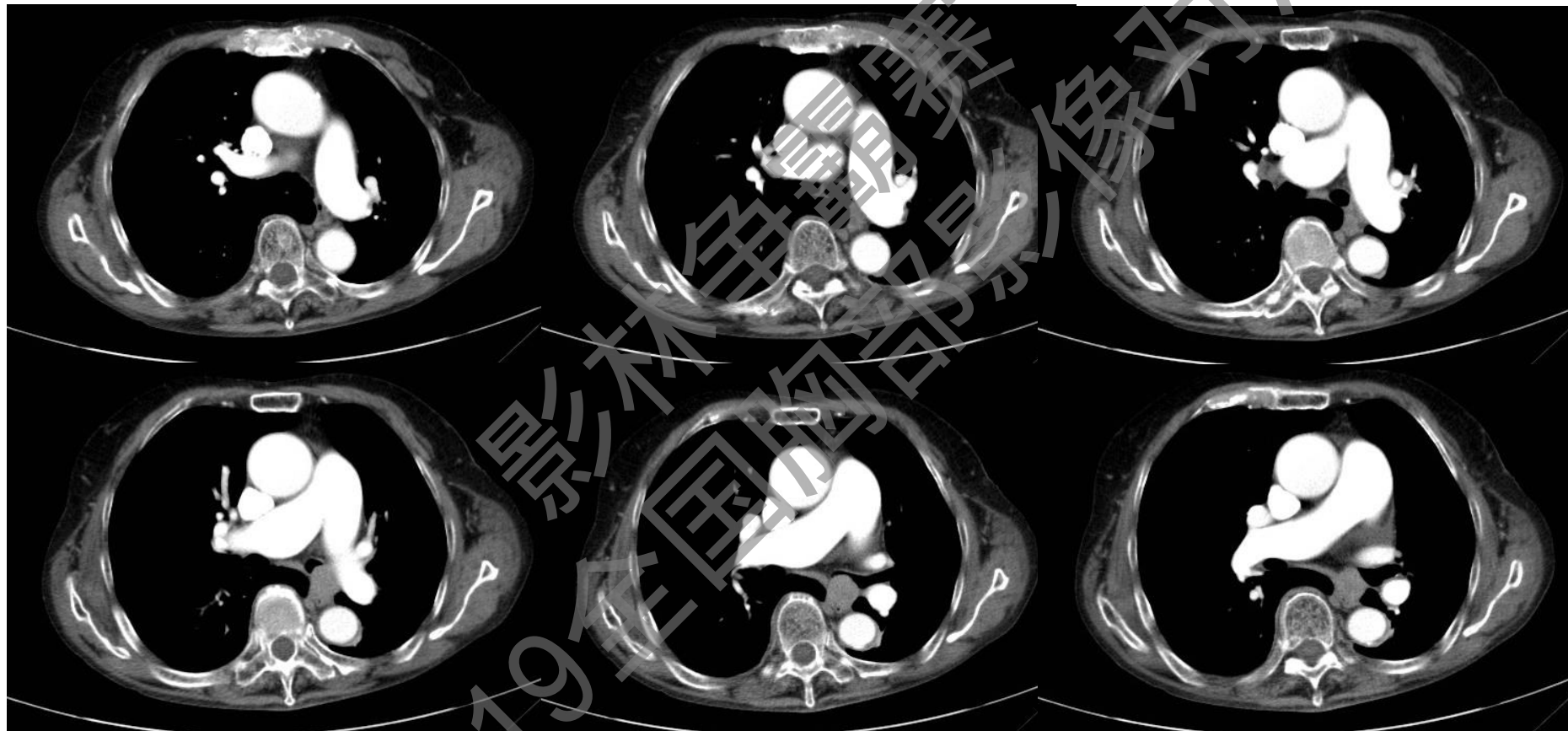
及CA153 (-)

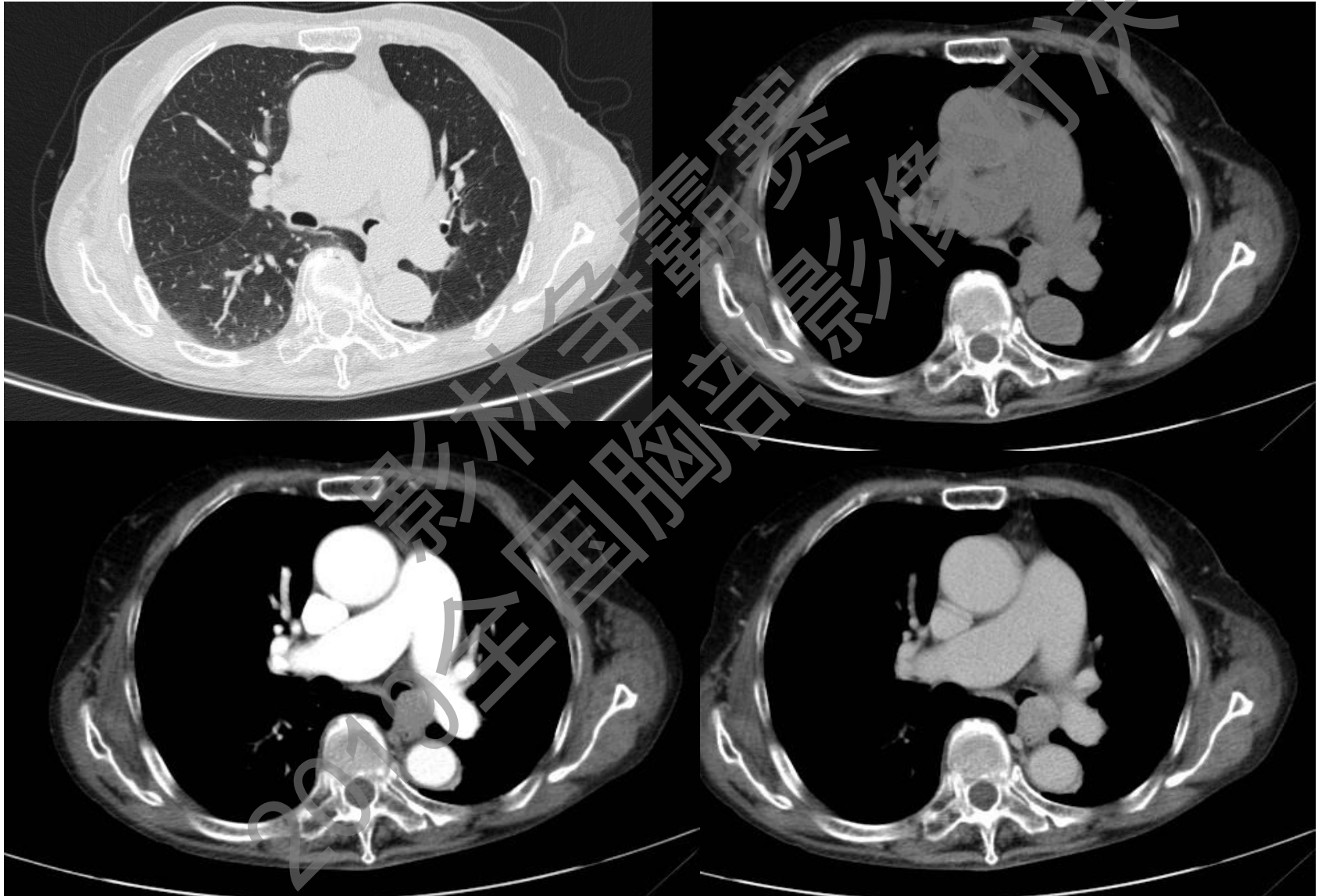

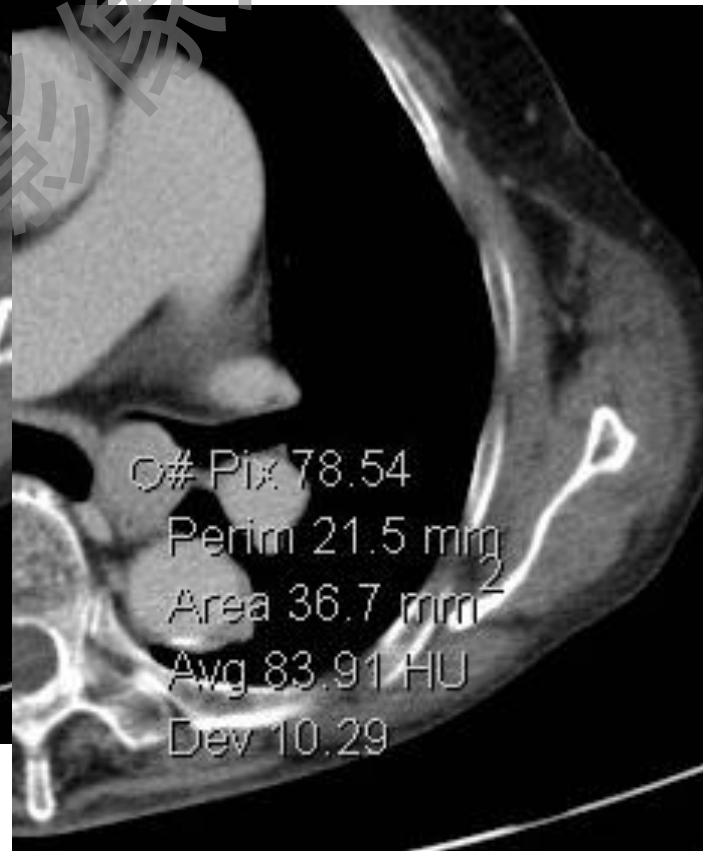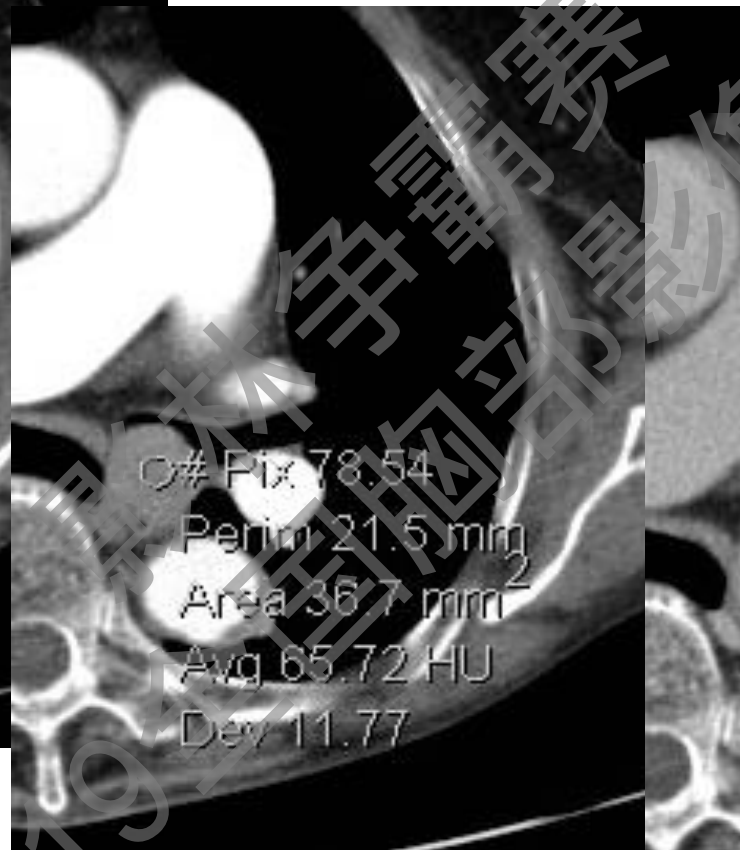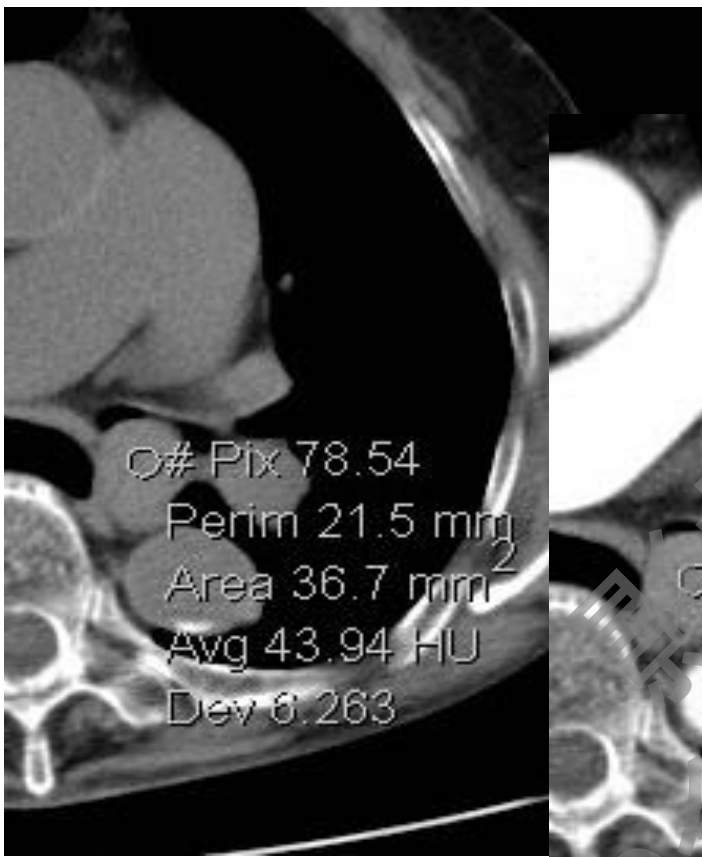
ACTI 2019

第四届亚洲胸部影像学术大会
暨中华医学会放射学分会第十五届全国心胸影像学术大会

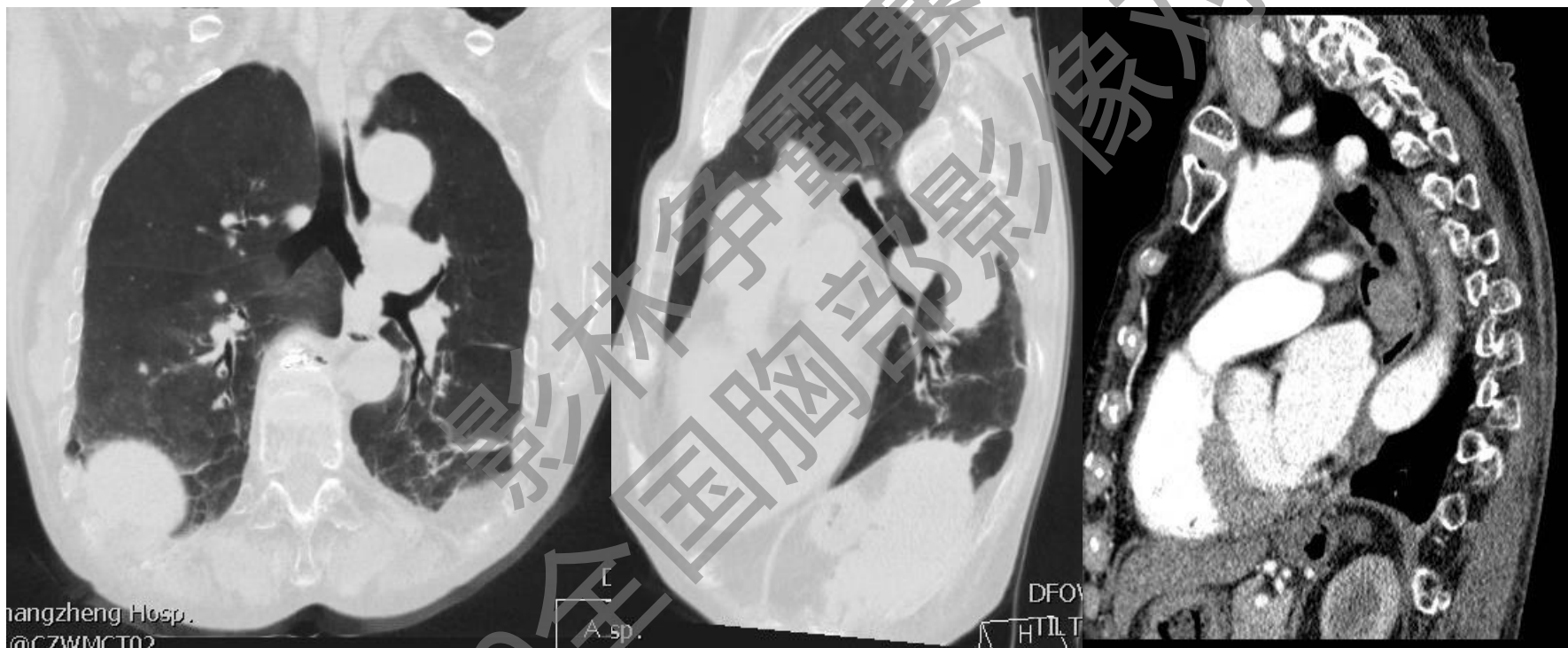
影像学检查







2019 影像对决



- A. 支气管良性肿瘤
- B. 支气管腺样囊性癌
- C. 支气管粘液表皮样癌
- D. 支气管内膜结核
- E. 食管来源间质瘤
- F. 食管癌

ACTI 2019

第四届亚洲胸部影像学术大会
暨中华医学会放射学分会第十五届全国心胸影像学术大会

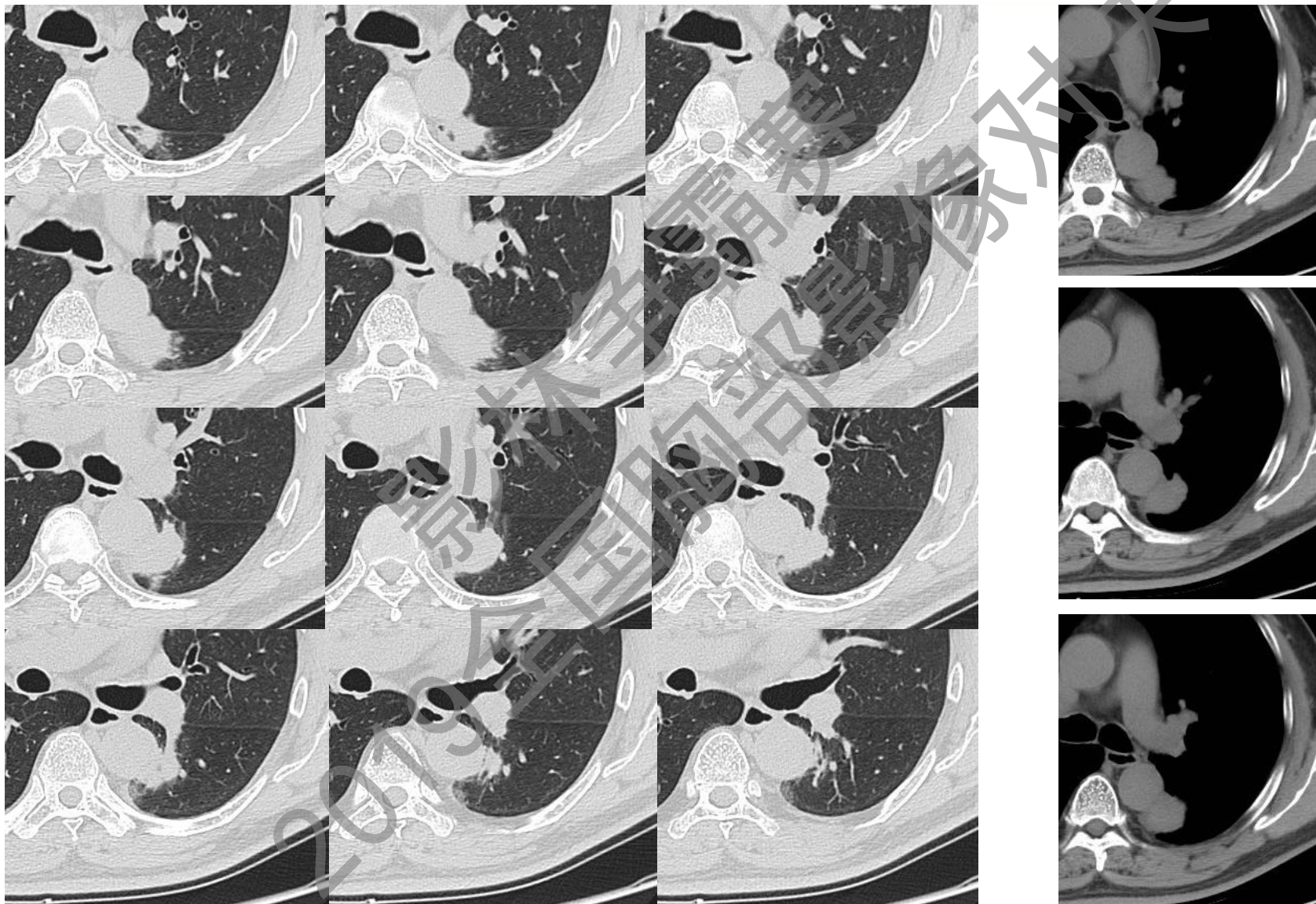


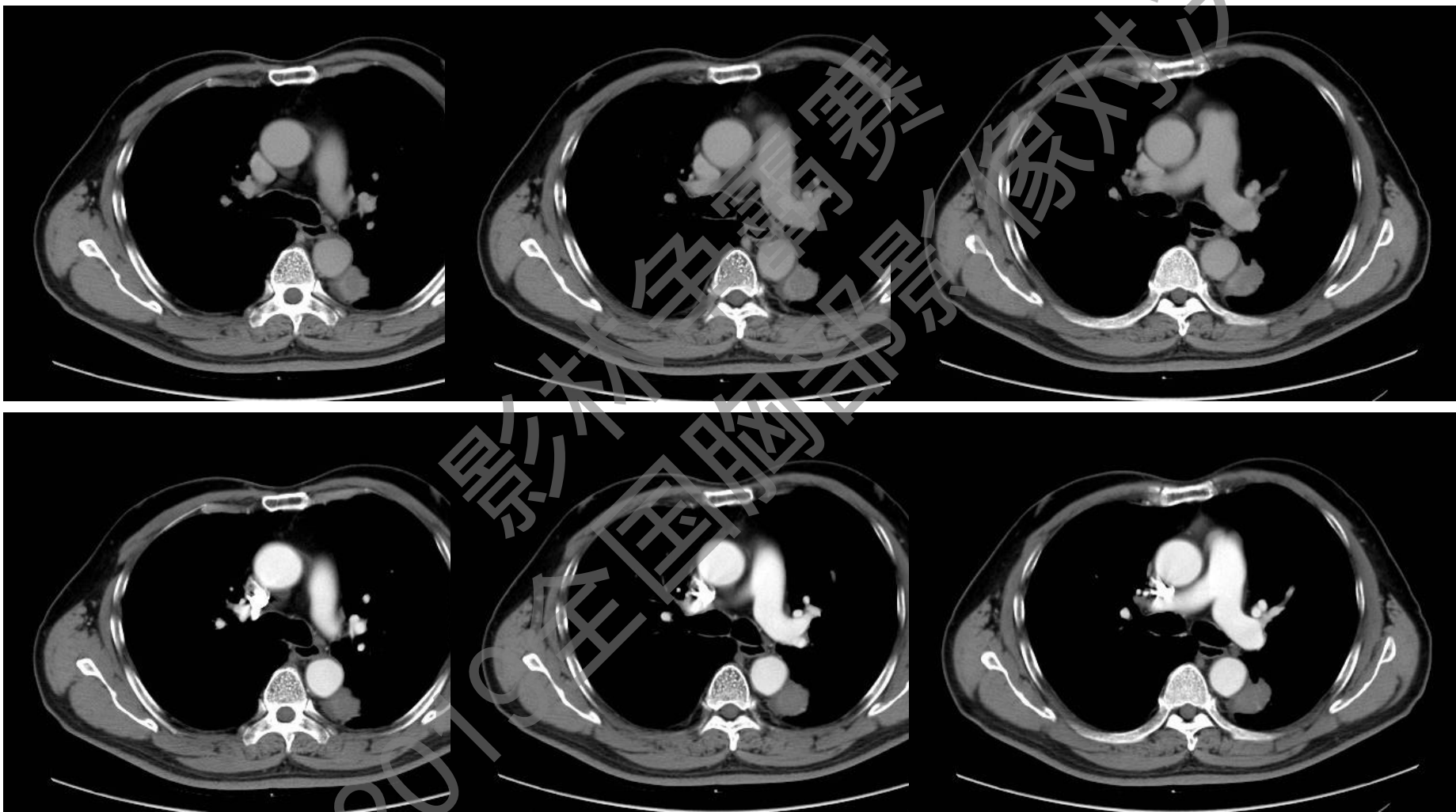
Case 3

2019全国胸部影像大赛
影像争霸赛
2019全国胸部影像对决

- 男，60岁
- 主诉：体检发现左下肺结节
- 查体：阴性
- 实验室检查：阴性

2019全国胸部影像大赛影像对决




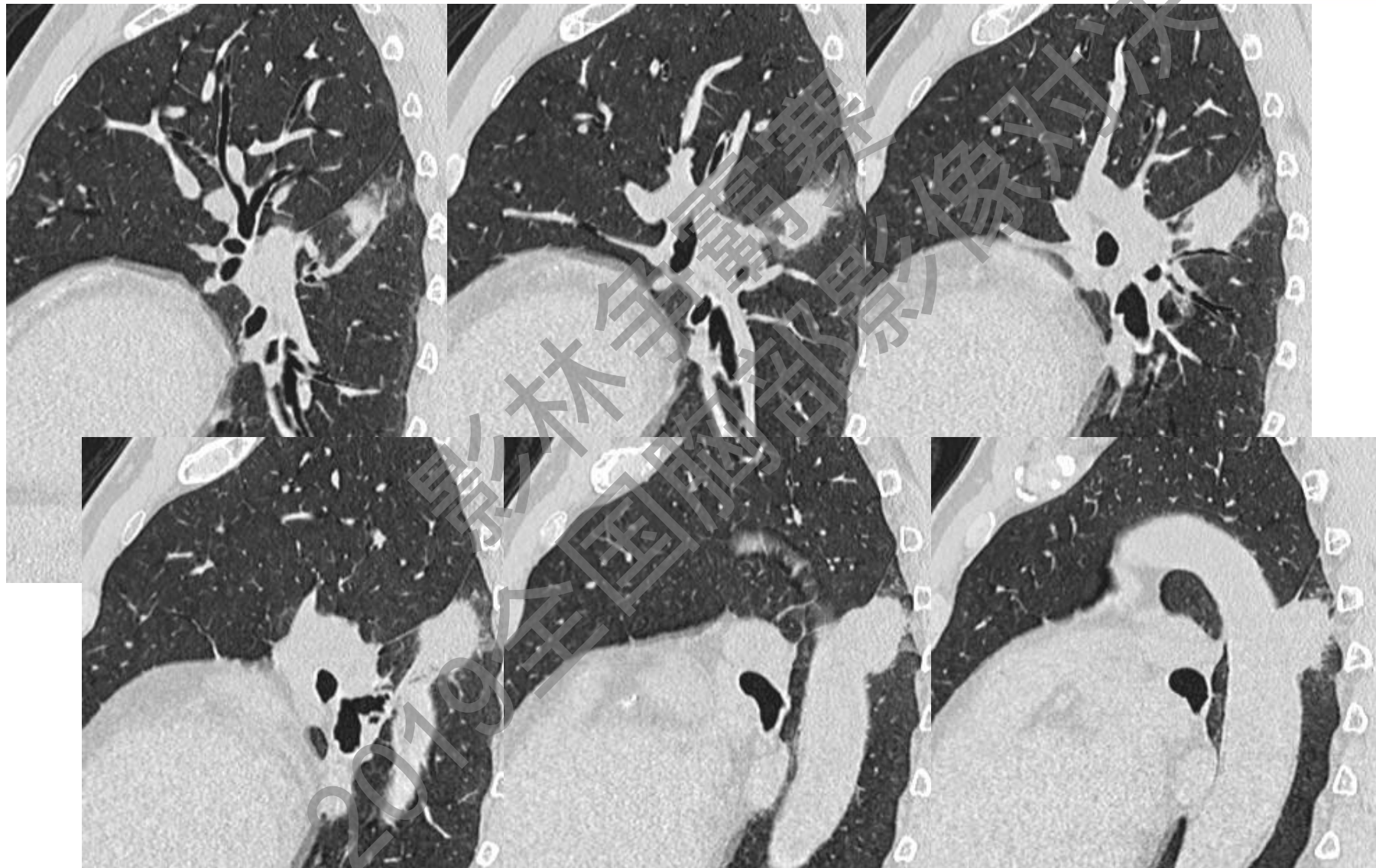


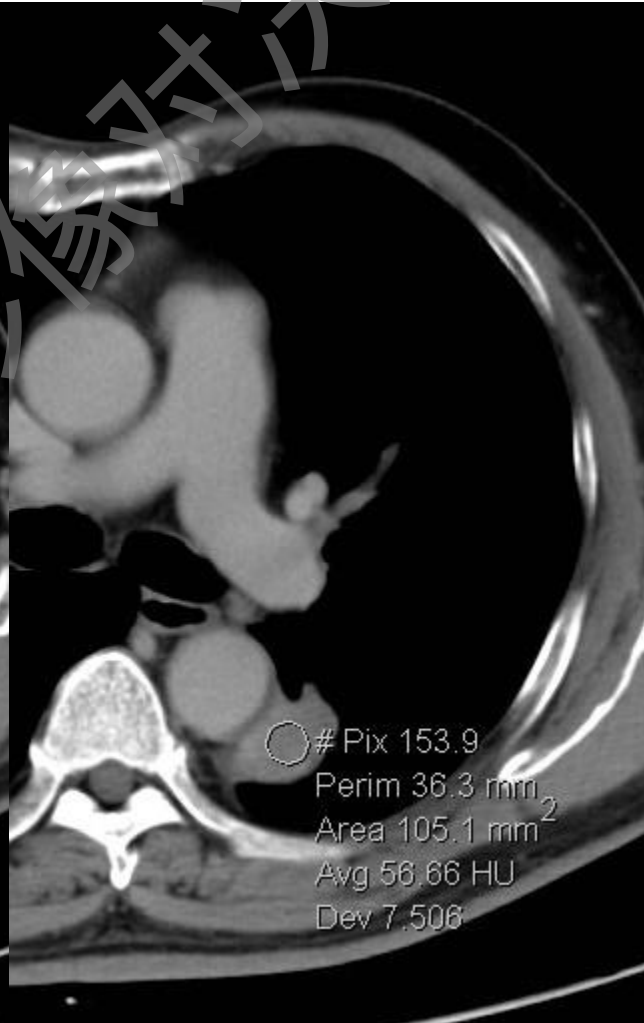
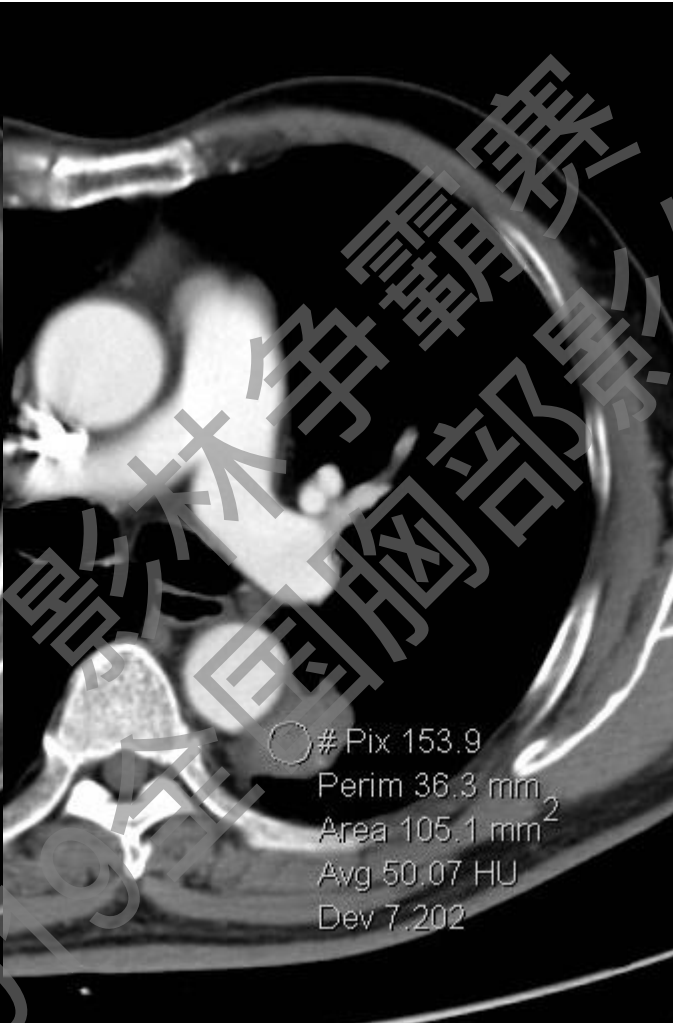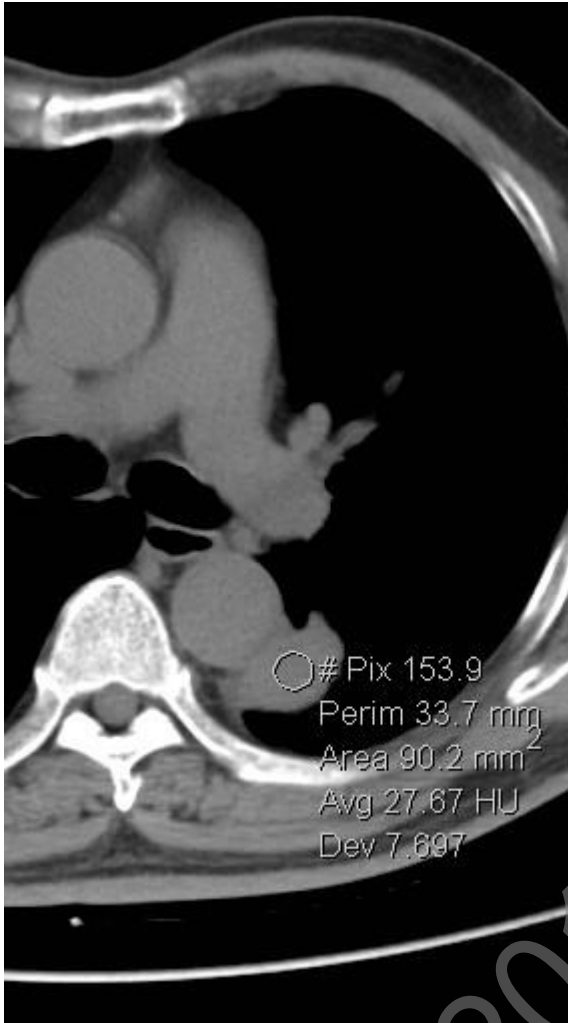
ACTI 2019

第四届亚洲胸部影像学术大会
暨中华医学会放射学分会第十五届全国心胸影像学术大会

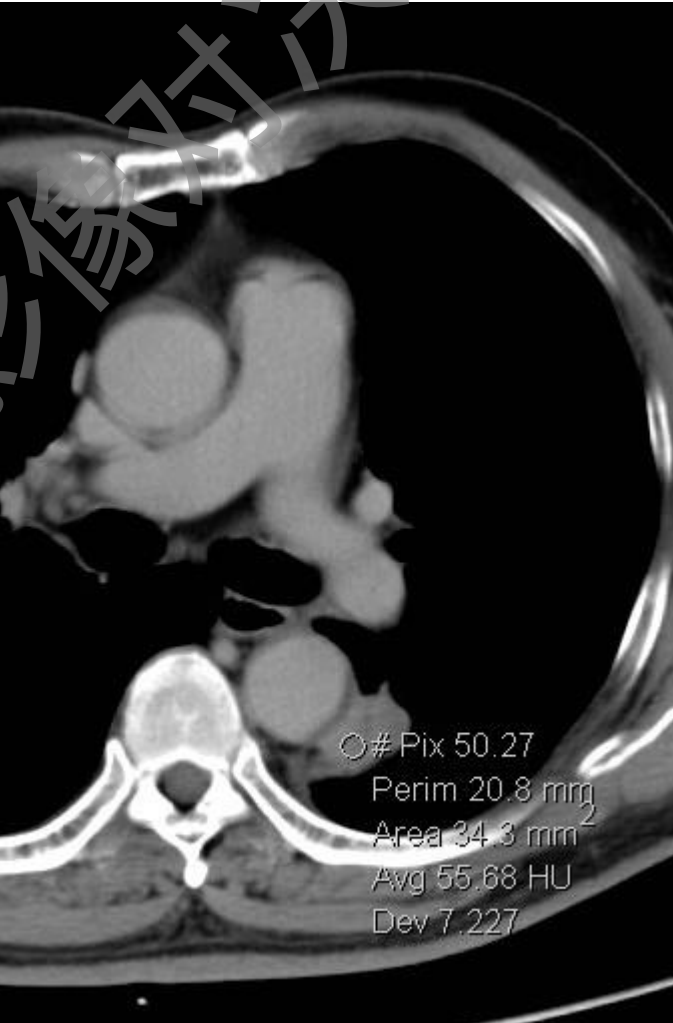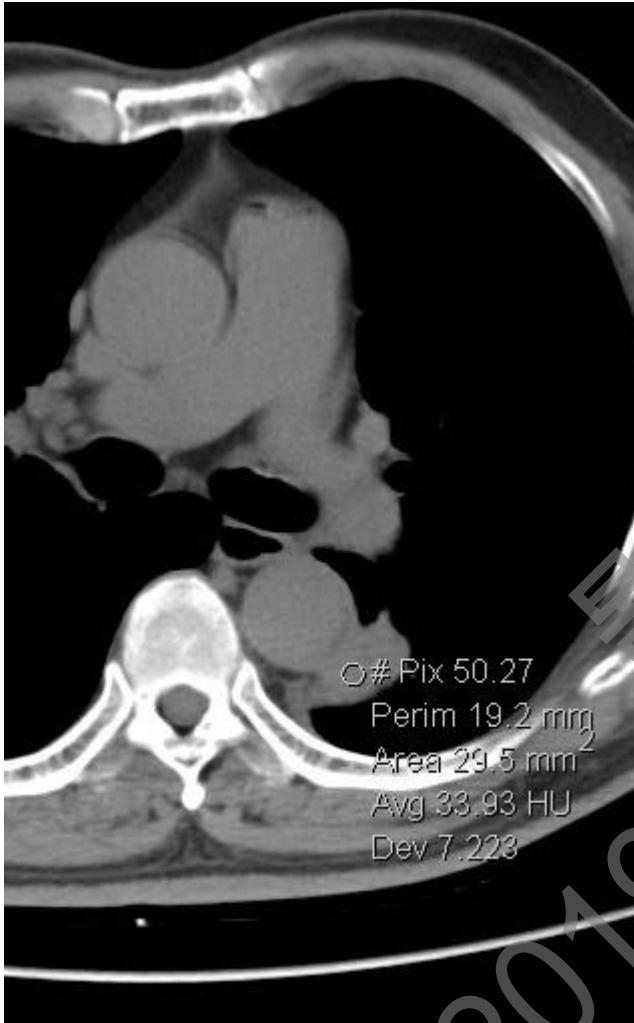影像学检查







2019年亚洲胸部影像学术大会



2019 影像学术大会

- A. 结核球
- B. 炎性肉芽肿
- **C. 肺癌** ✓
- D. 硬化性肺泡细胞瘤
- E. 类癌
- F. 孤立性肺转移瘤

2019年全国胸部影像大赛影像对决

ACTI 2019

第四届亚洲胸部影像学术大会
暨中华医学会放射学分会第十五届全国心胸影像学术大会



Case 4

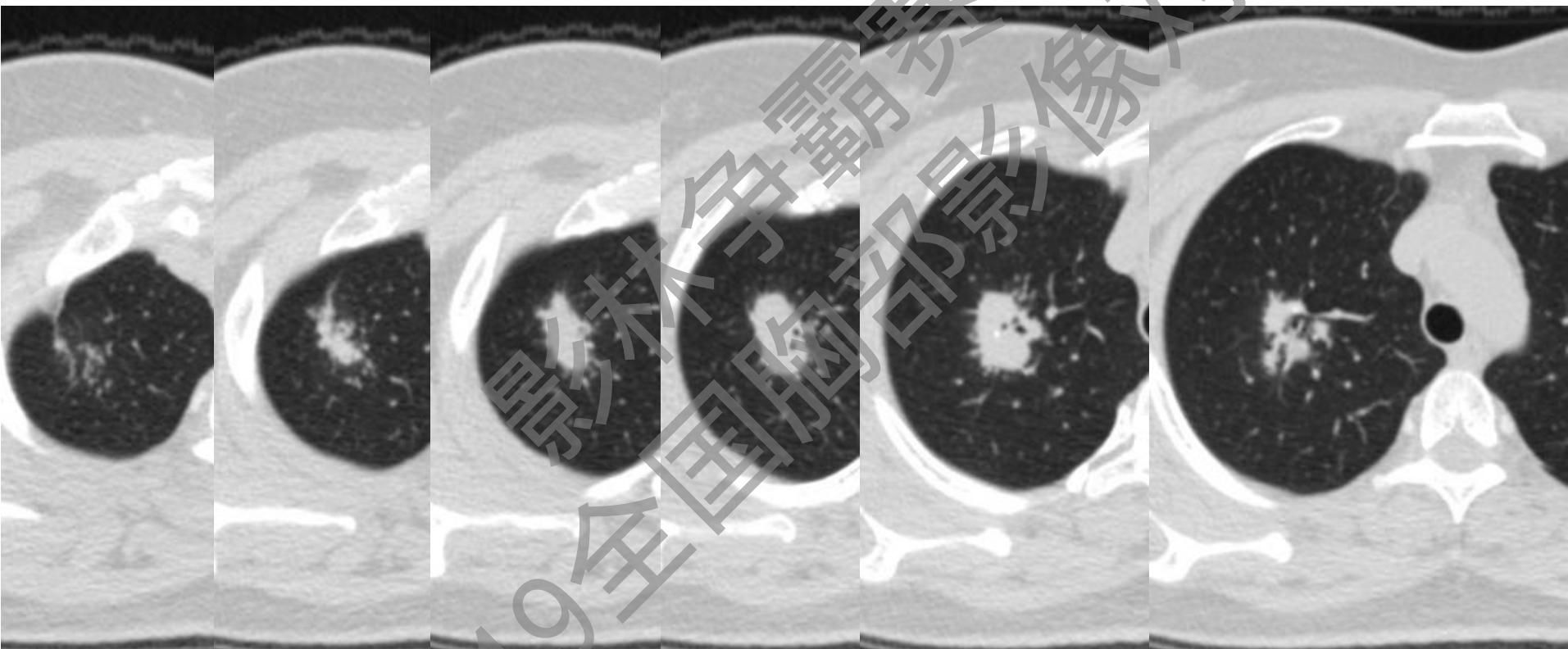
2019全国胸部影像大赛
影像争霸赛
2019全国胸部影像对决

- 女，39岁
- 主诉：体检发现右上肺占位3天
- 查体：无明显阳性体征
- 实验室检查：

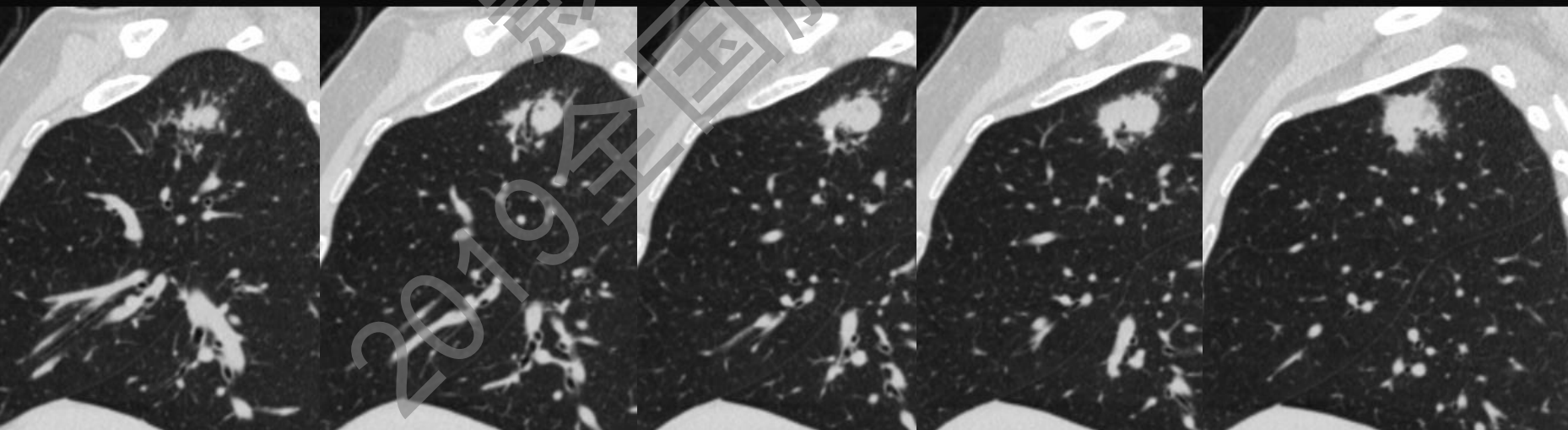
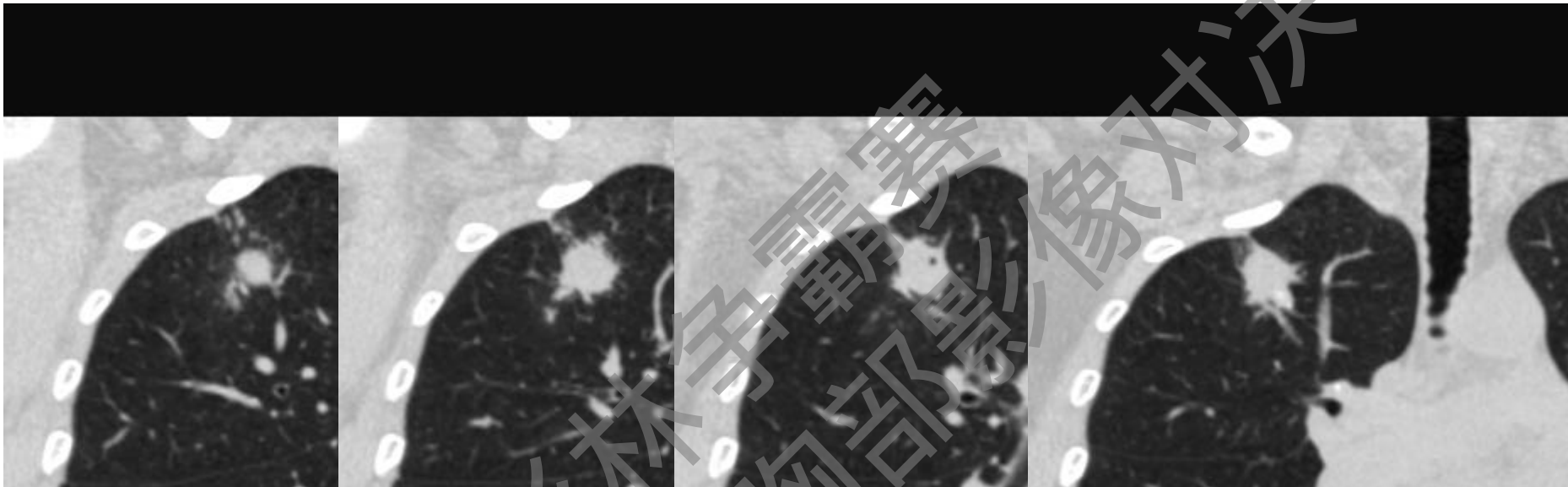
肿瘤标记物无特殊

白细胞： $4.5 \times 10^9/L$

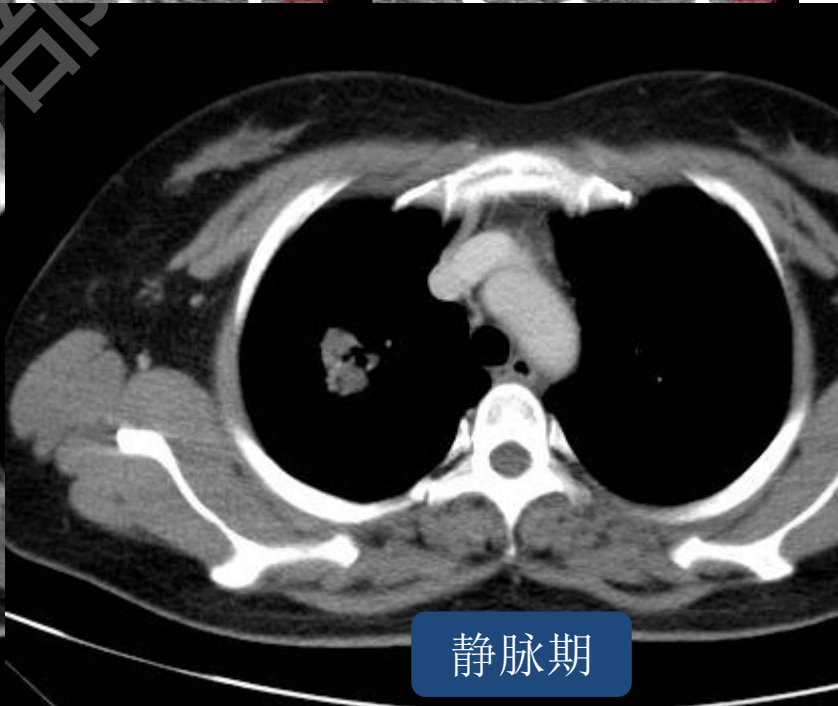
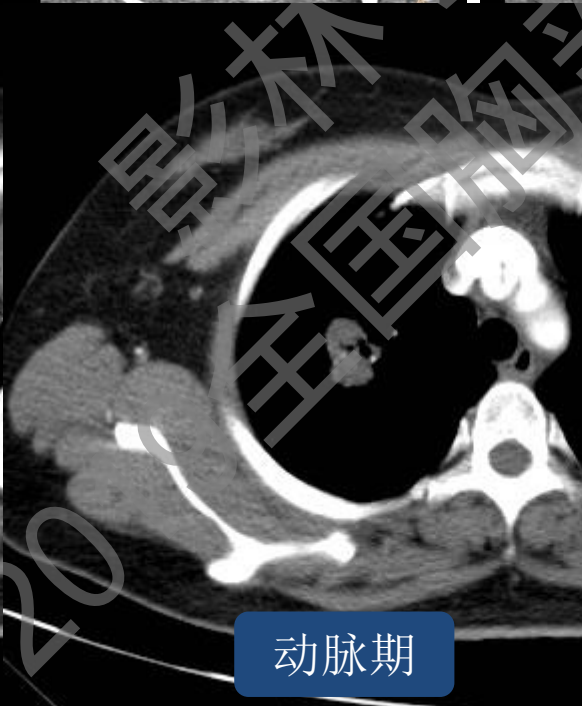
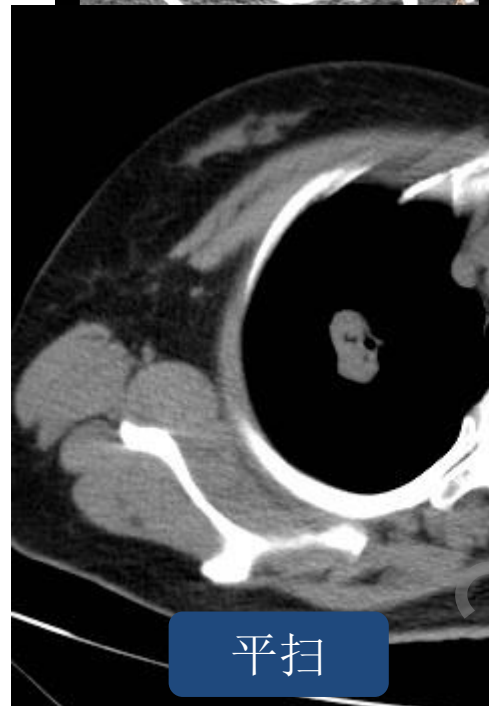
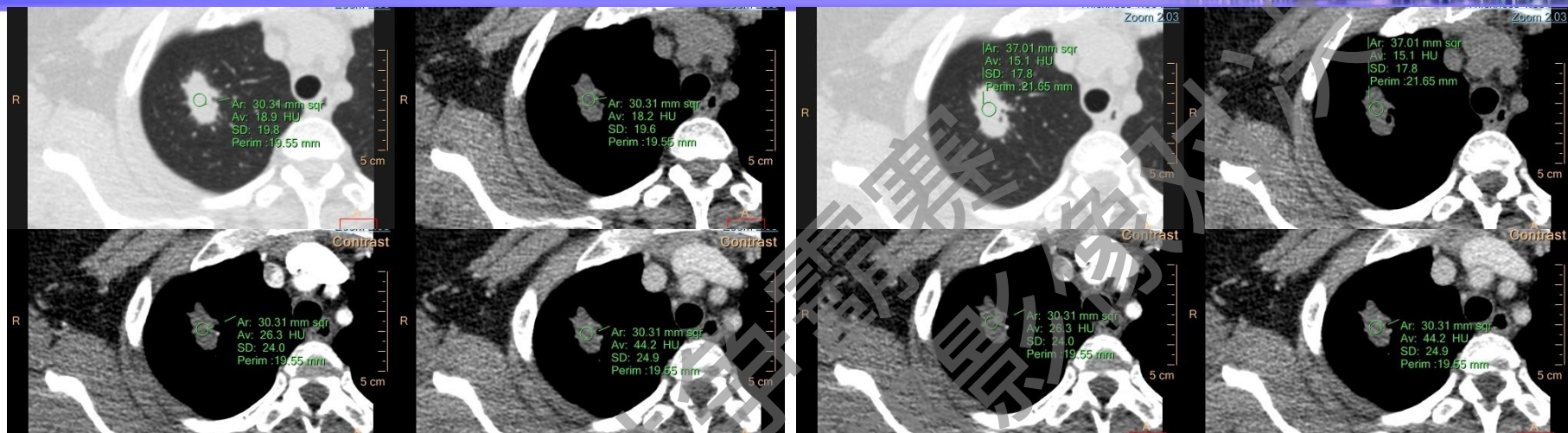
血沉：7mm/h

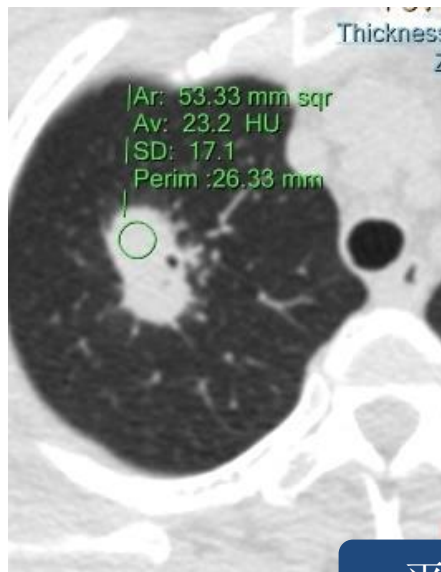


2019全国胸部影像大赛
影像争霸赛

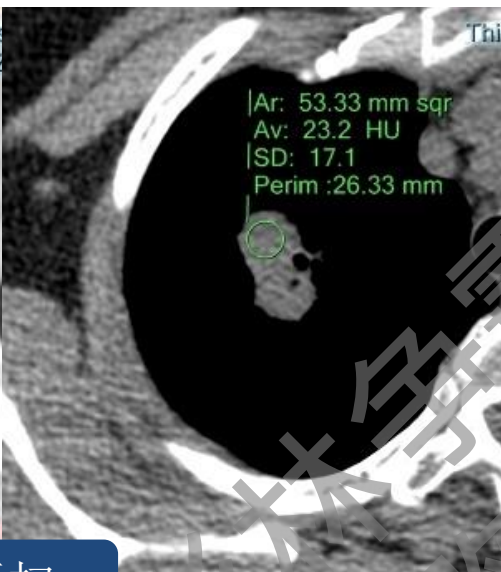

影像学竞赛
2019全国胸部影像对决

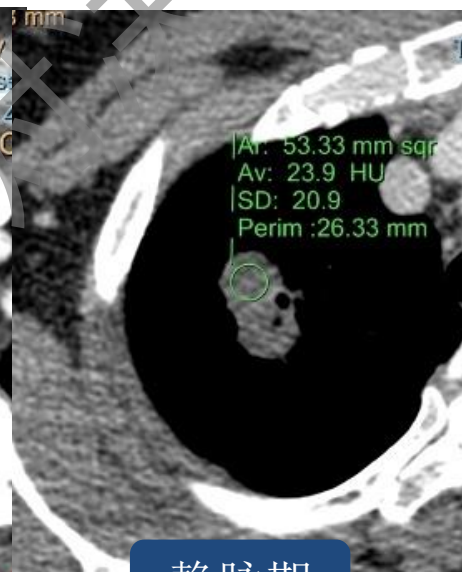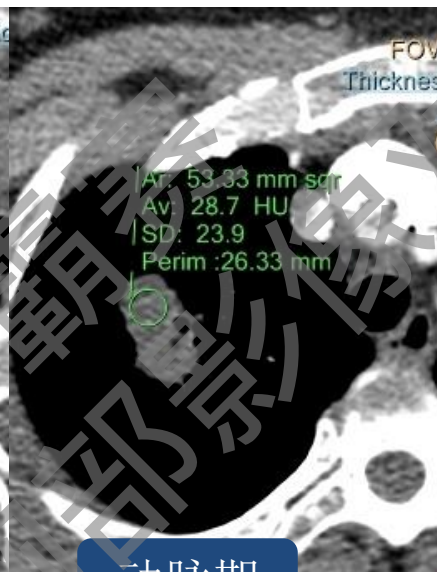




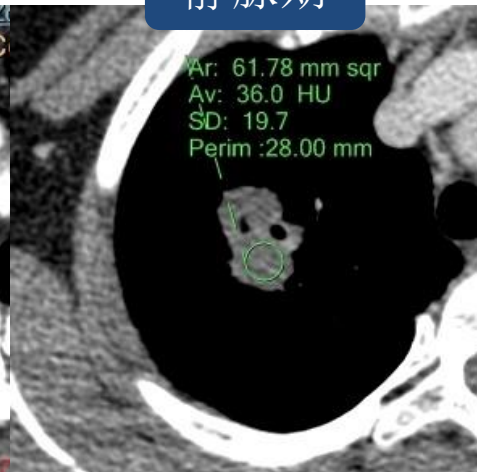
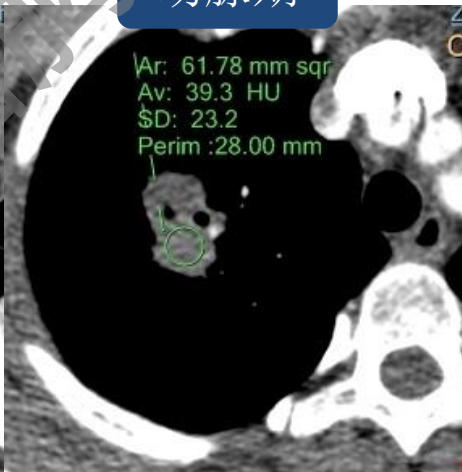
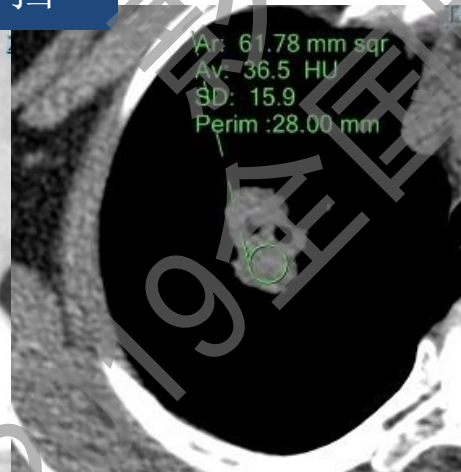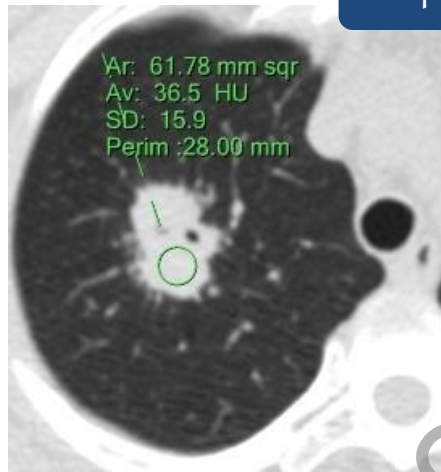
平扫



动脉期



静脉期



219

- **A.肺结核** ✓
- B.肺癌
- C.肺错构瘤
- D.肺炎
- E.机化性肺炎
- F.炎性肉芽肿

2019全国胸部影像大赛影像对决

ACTI 2019

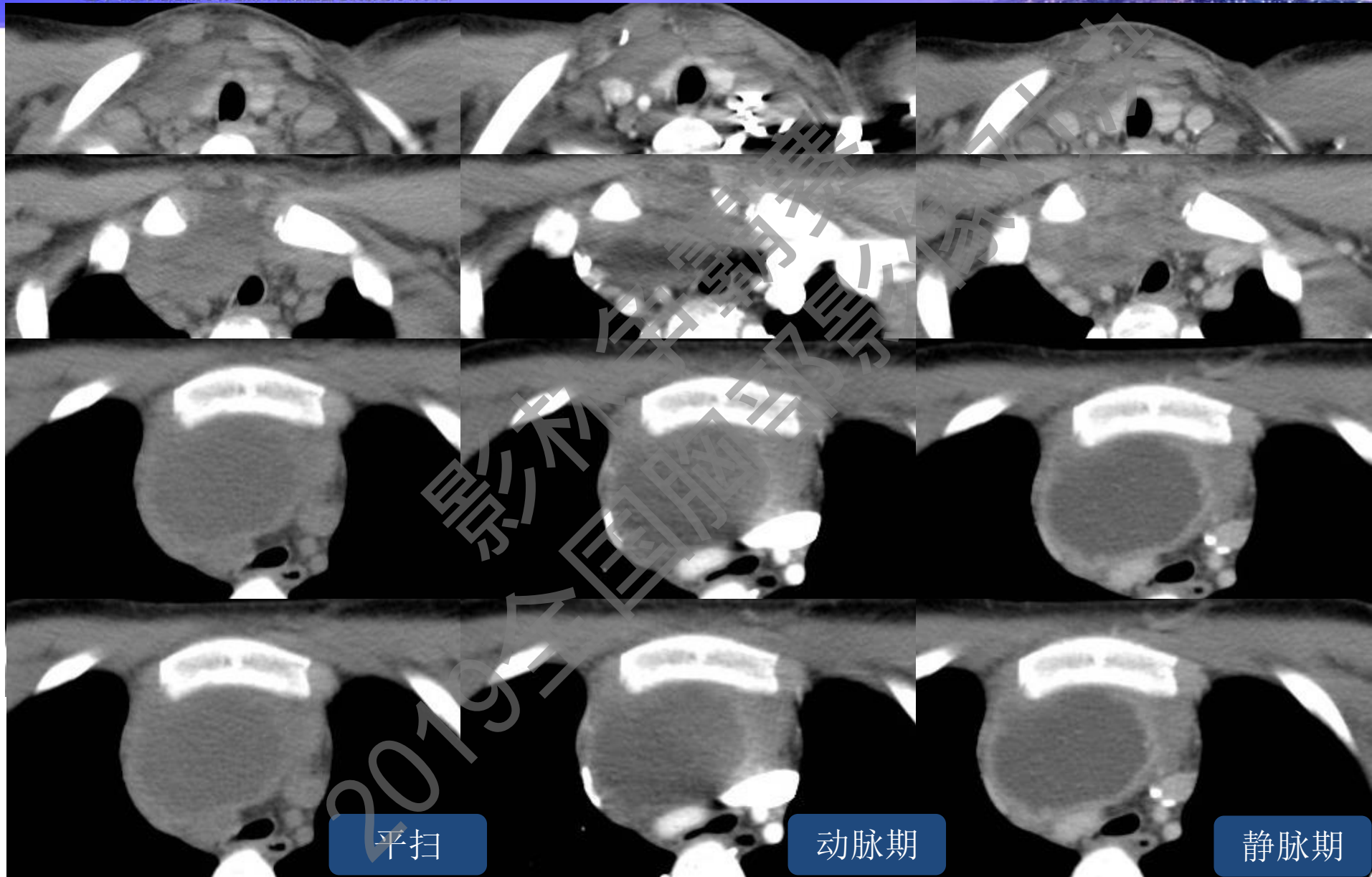
第四届亚洲胸部影像学术大会
暨中华医学会放射学分会第十五届全国心胸影像学术大会



Case 5

影林争霸赛
2019全国胸部影像对决

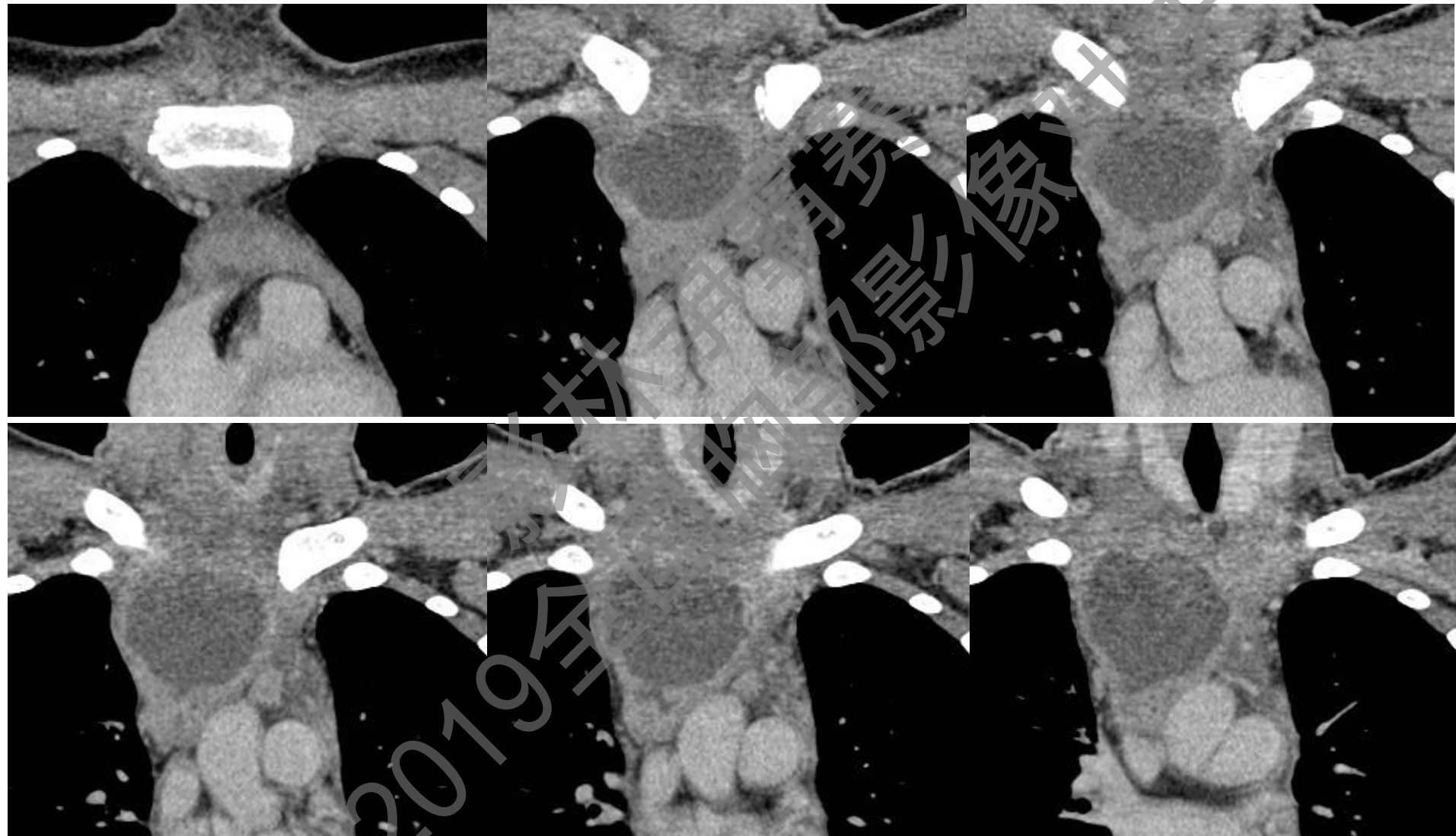
- **男，18岁**
- **主诉：**咳嗽咳痰10天，检查发现前纵隔肿瘤1周
- **现病史：**10天前无明显诱因出现咳嗽、咳痰，为白痰，无胸闷、胸痛，无呼吸困难，无声音嘶哑，无咯血及痰中带血，无畏寒发热、无午后低热、盗汗、颜面潮红等。当地医院CT提示前纵隔占位。
- **查体：**无殊。
- **主要实验室检查结果：**
 - 白细胞： $13.3 \times 10^9/L$ ；中性粒细胞： $9.35 \times 10^9/L$ ；
 - 血小板： $463 \times 10^9/L$ ；
 - 神经特异烯醇酶：22.2（0-16.3）。

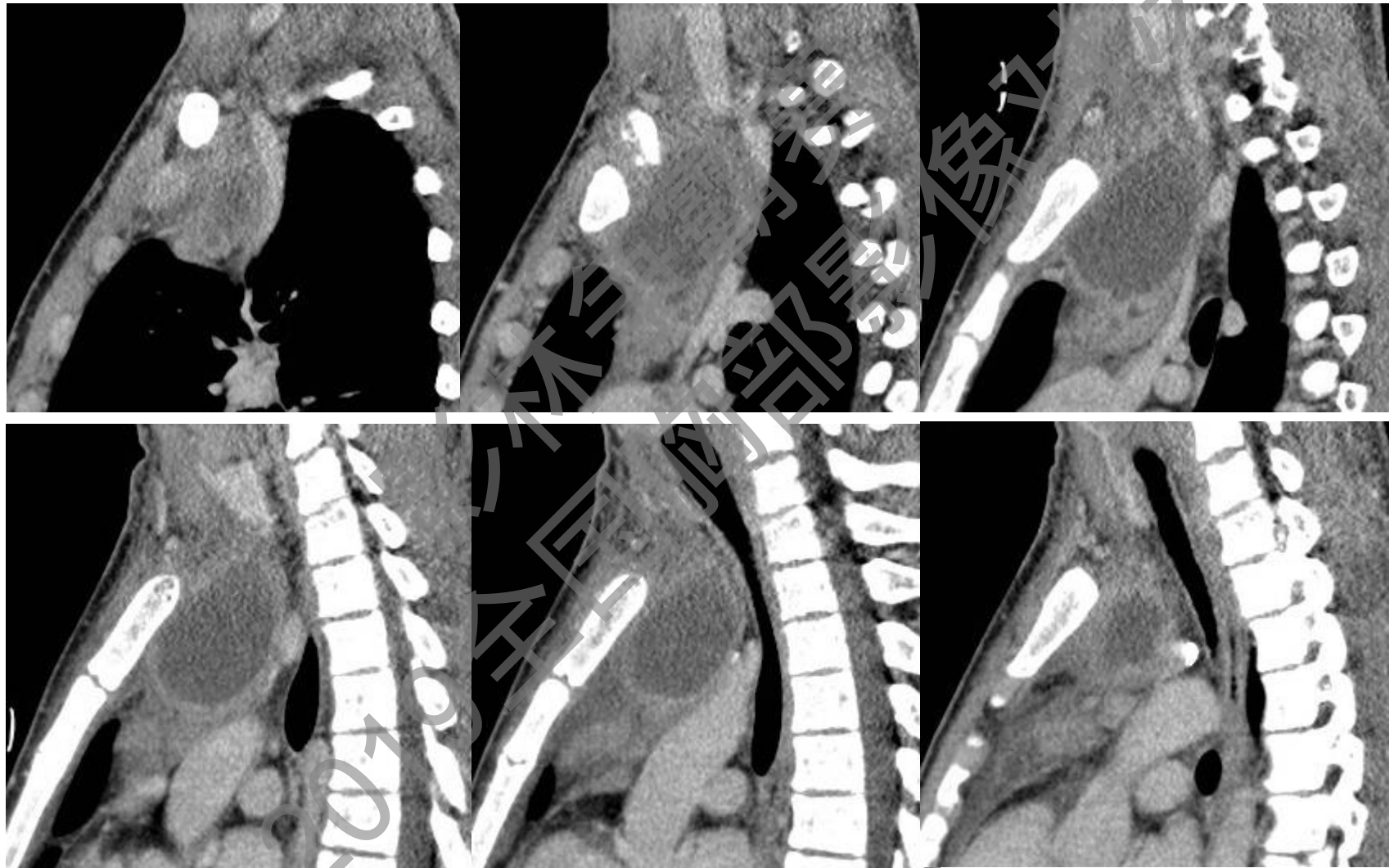


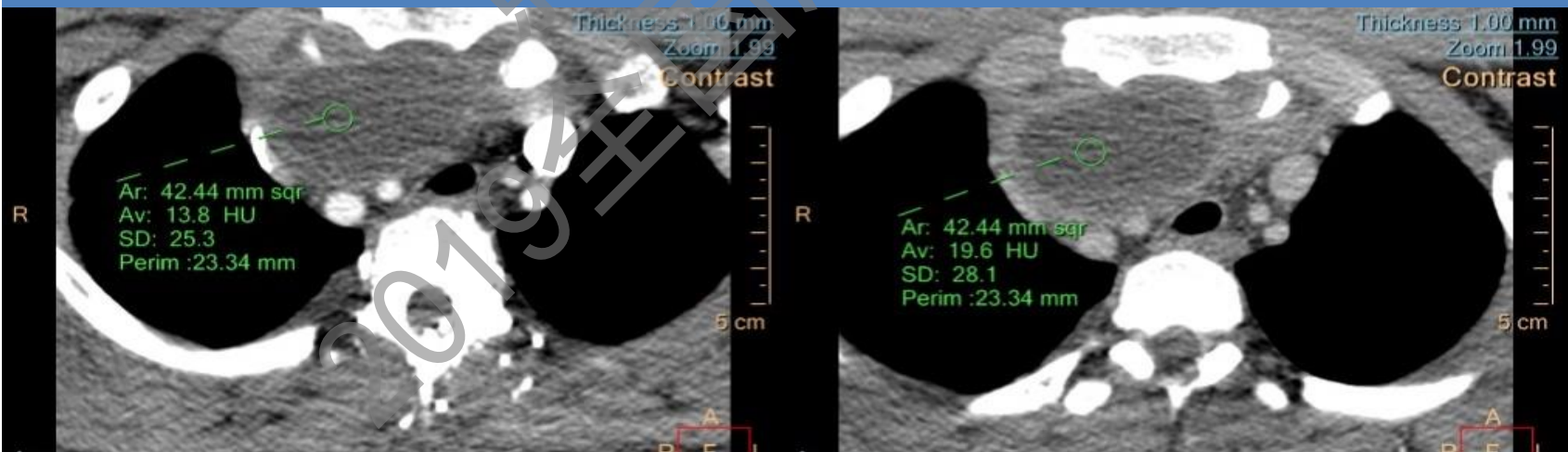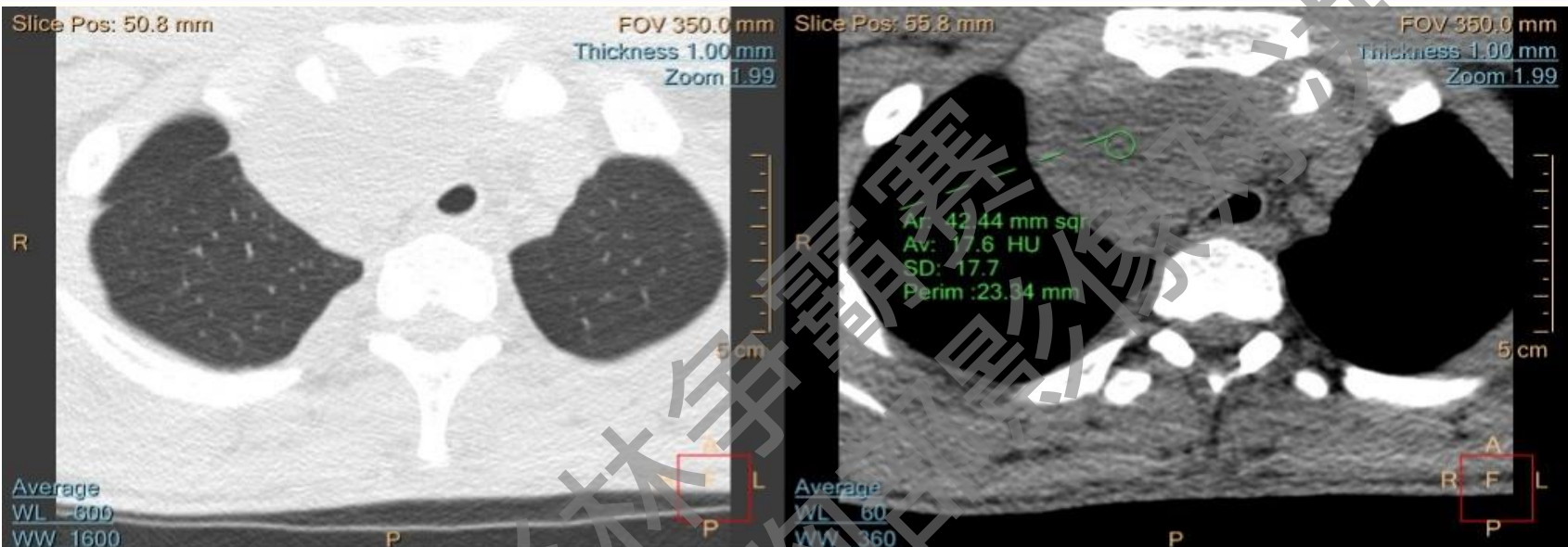
ACTI 2019

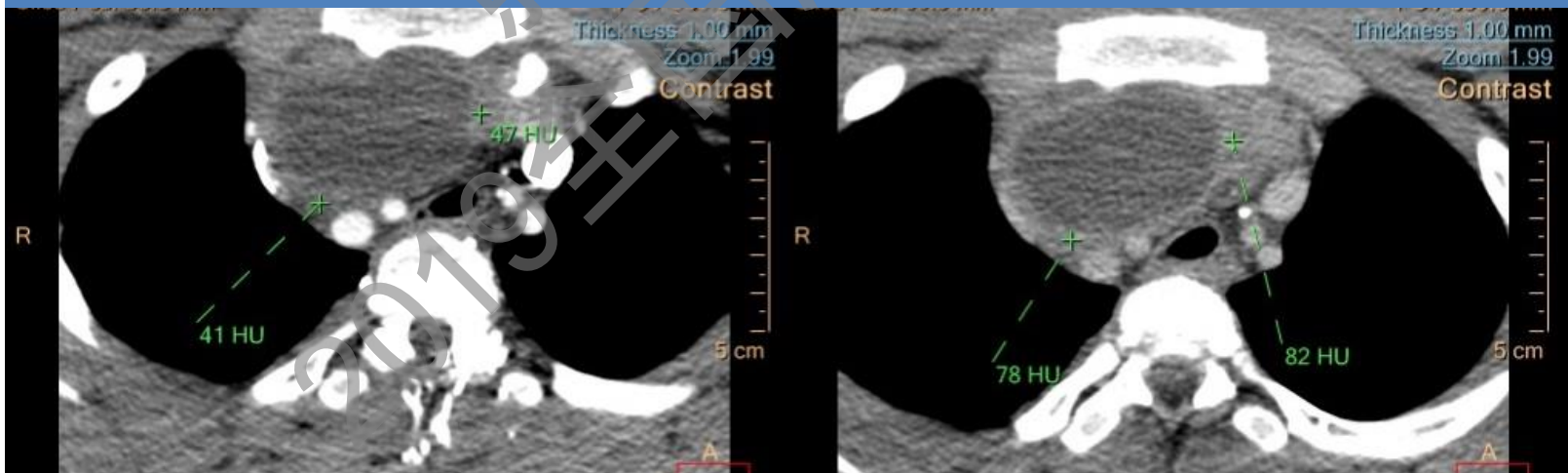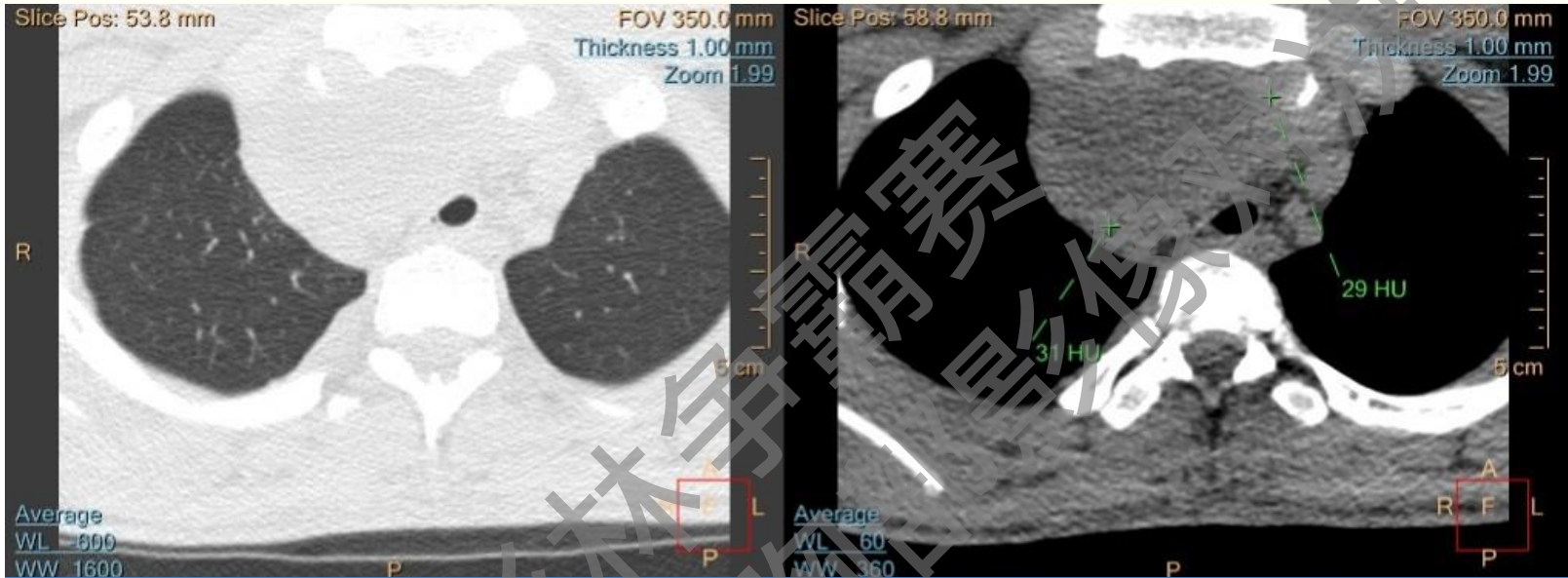
第四届亚洲胸部影像学术大会
暨中华医学会放射学分会第十五届全国心胸影像学术大会

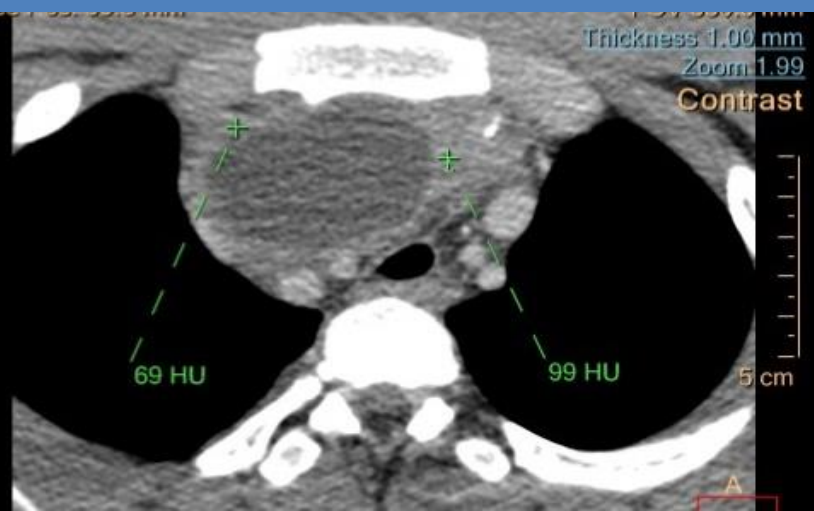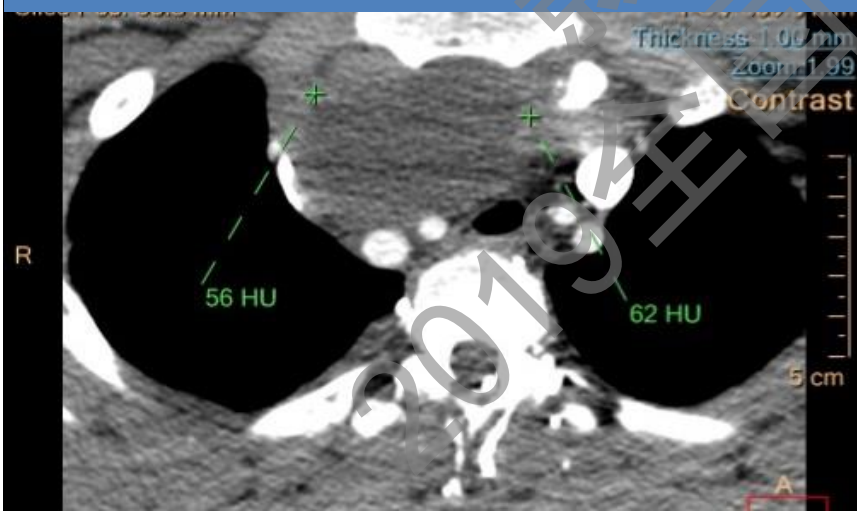
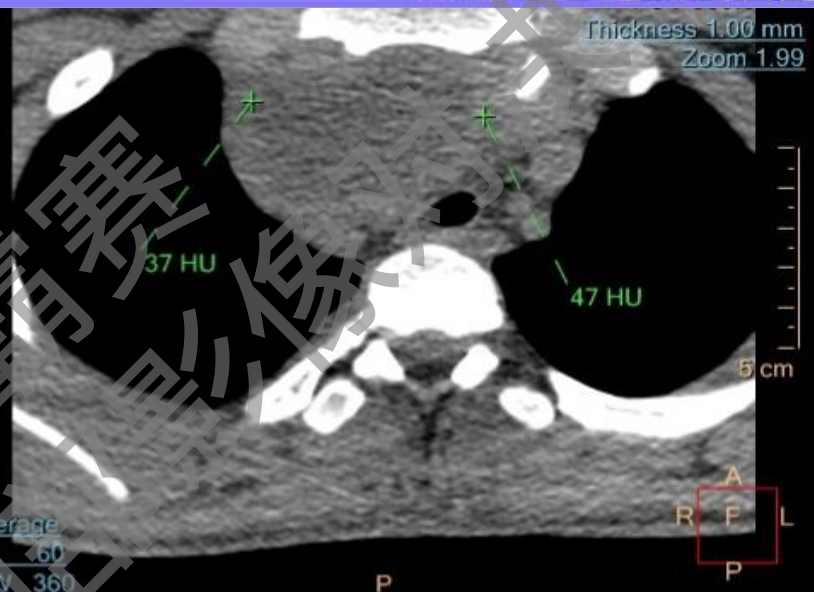
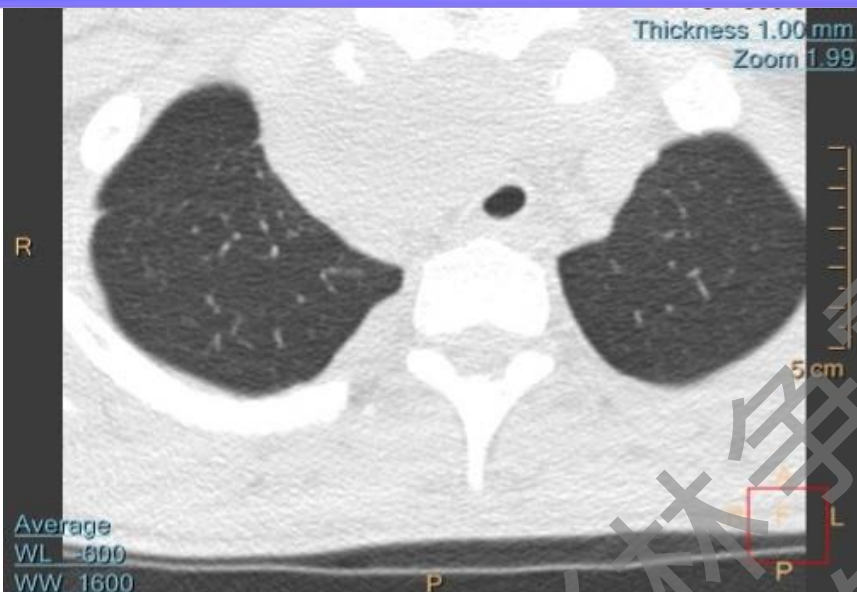冠状位-静脉期

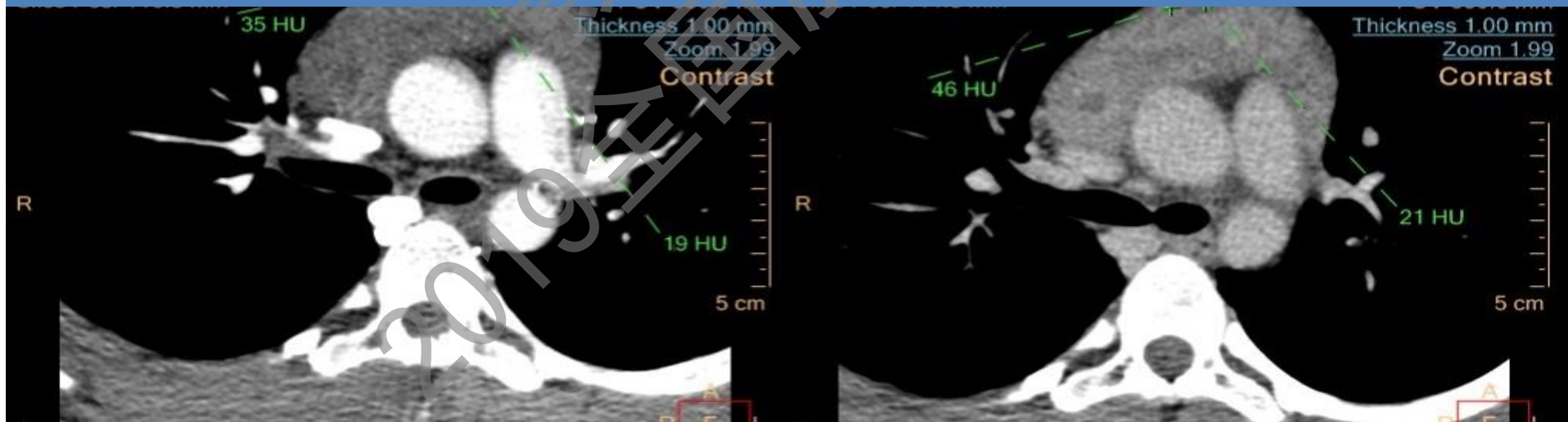
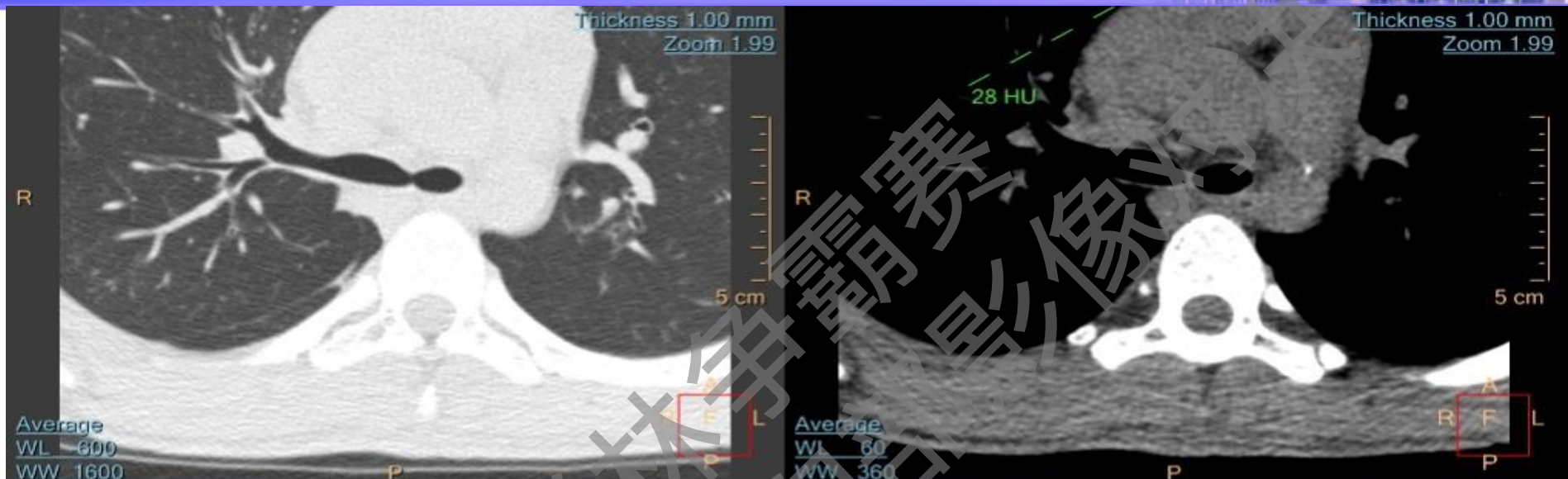

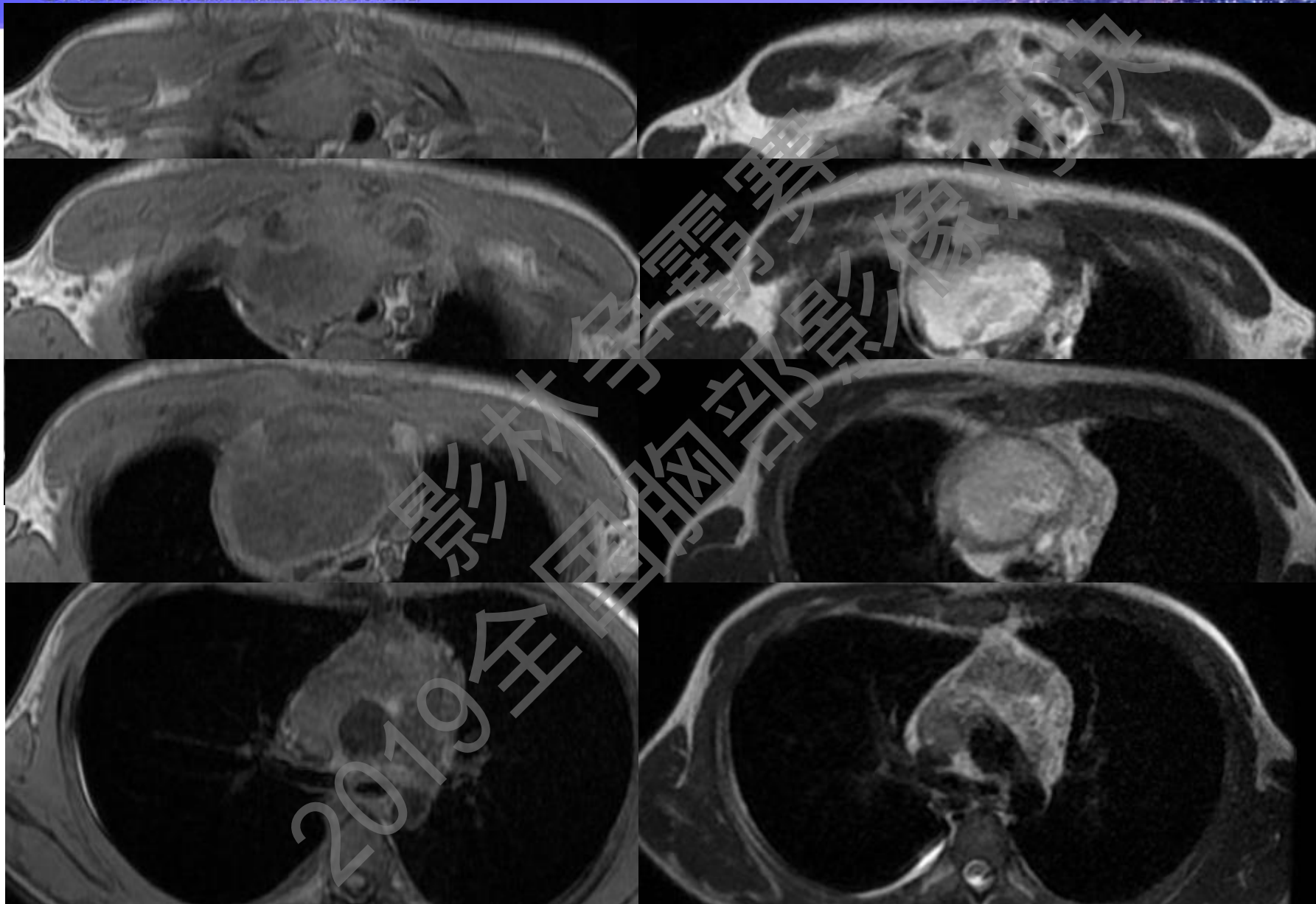


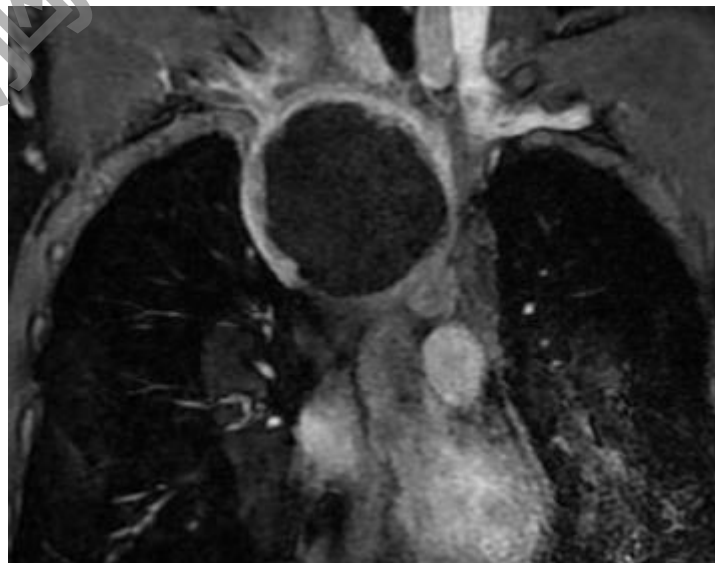
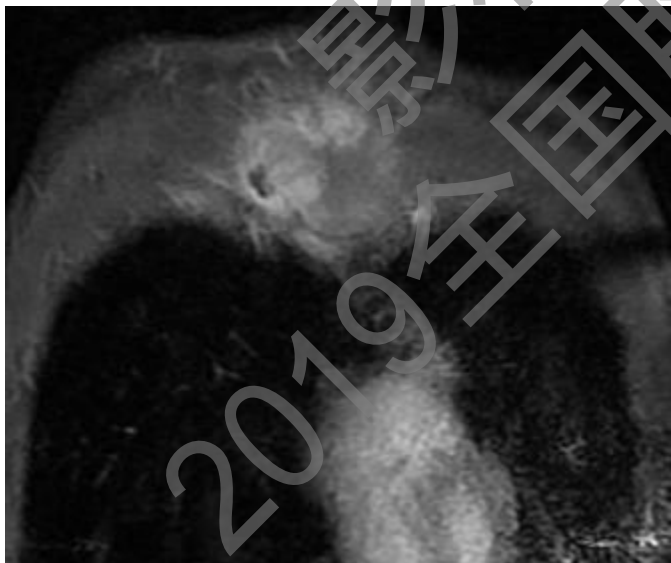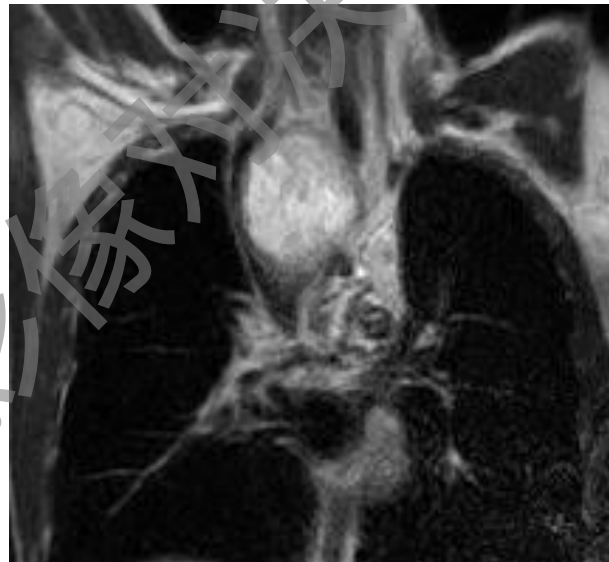
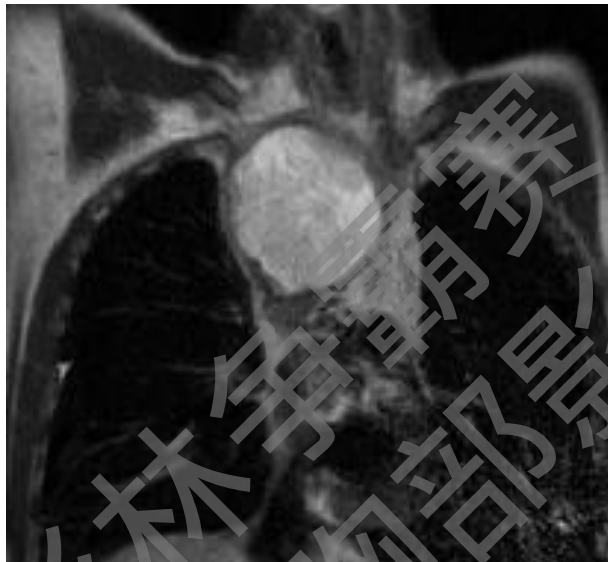


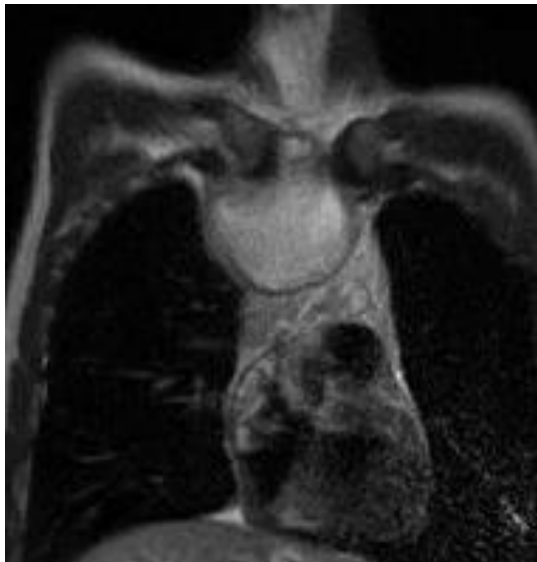


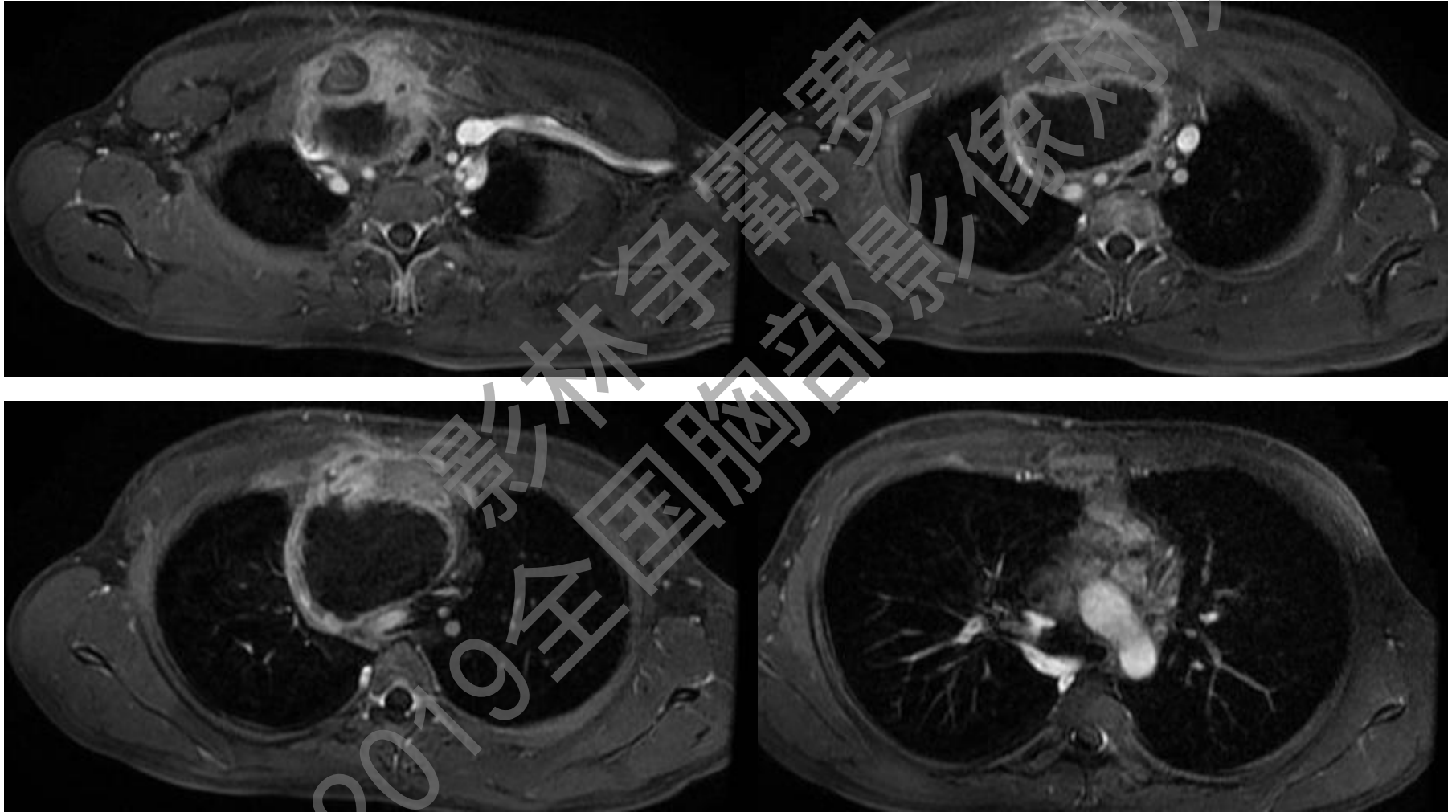








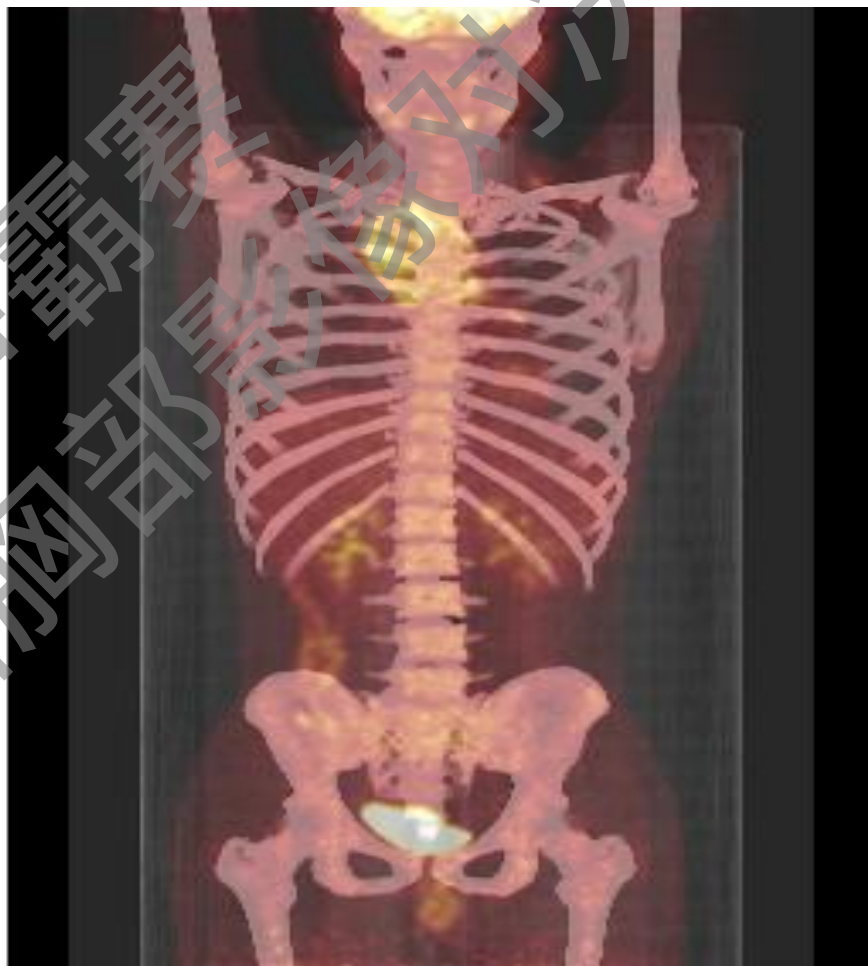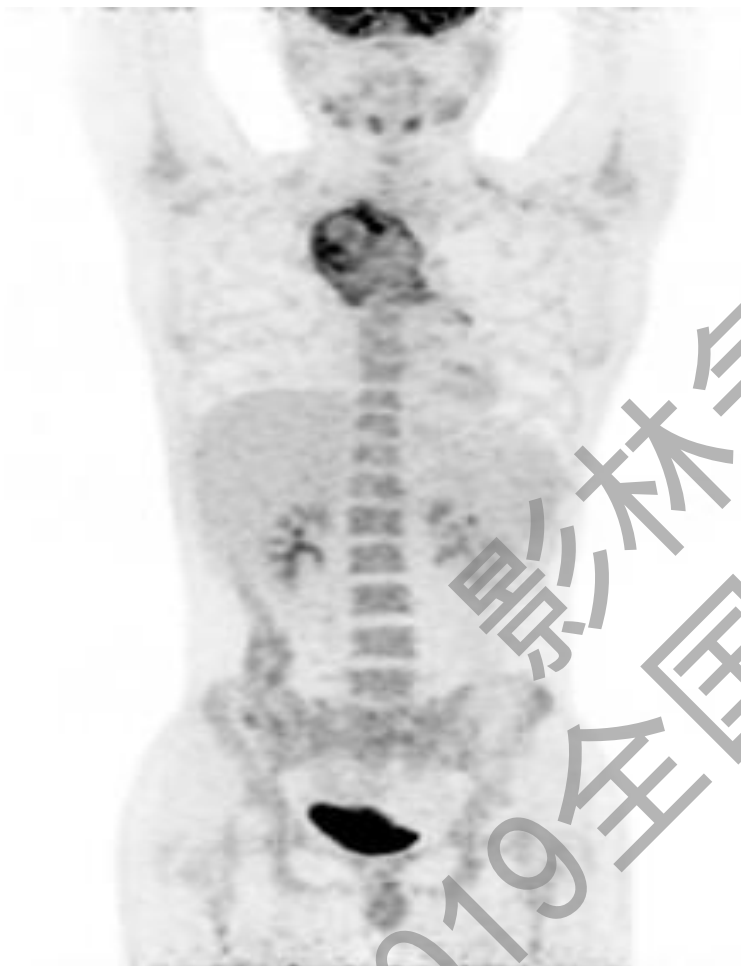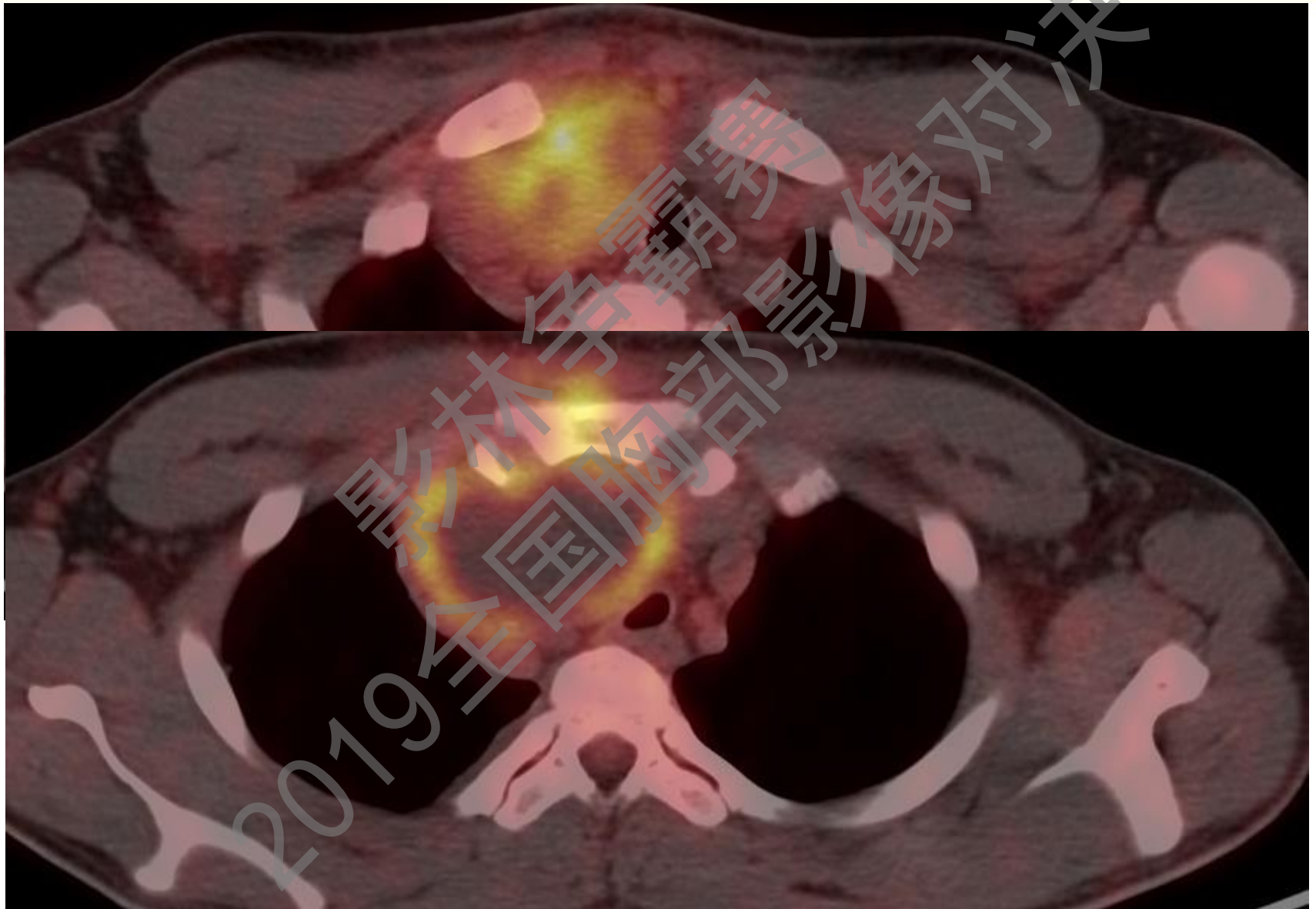
ACTI 2019

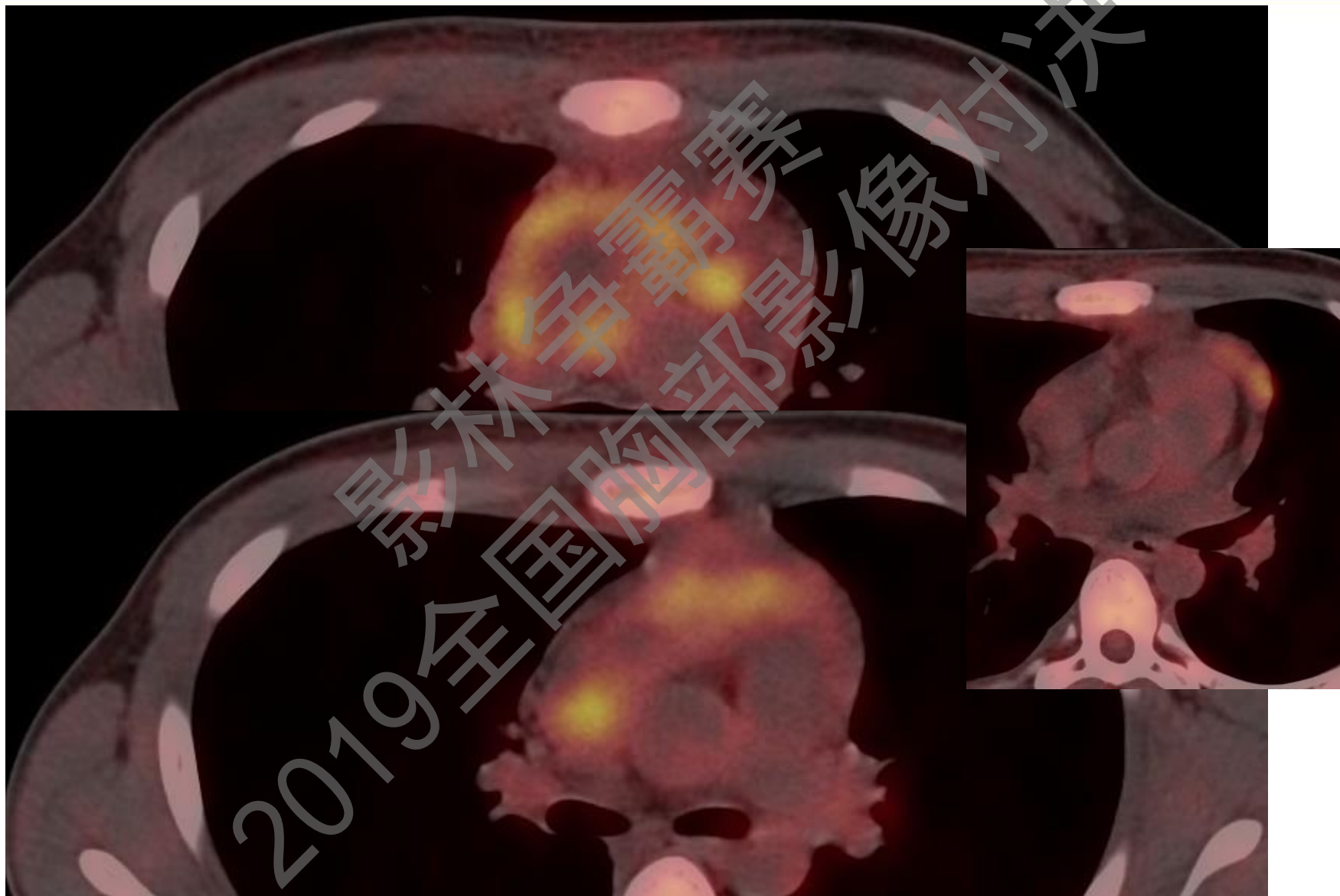
第四届亚洲胸部影像学术大会
暨中华医学会放射学分会第十五届全国心胸影像学术大会

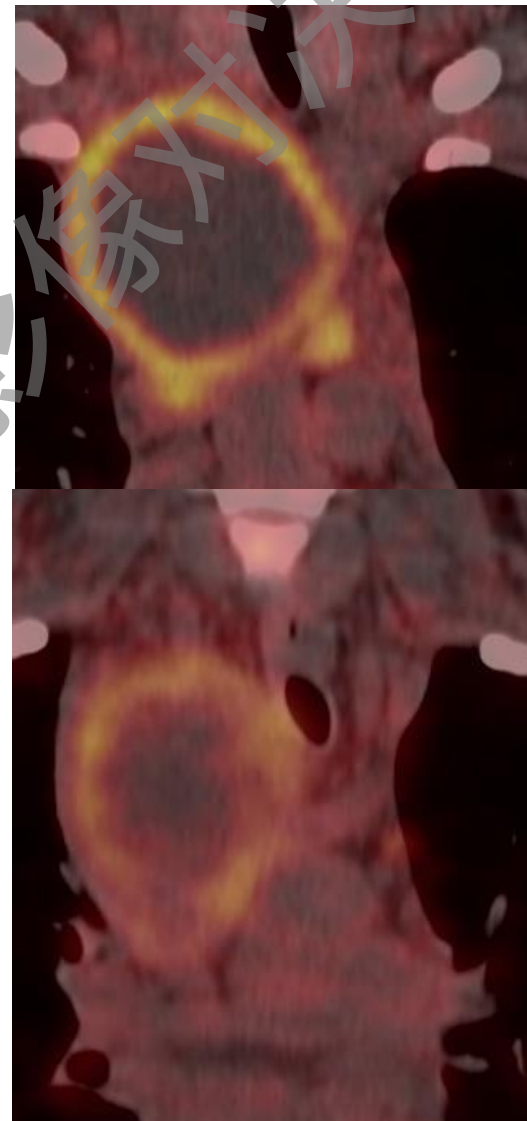
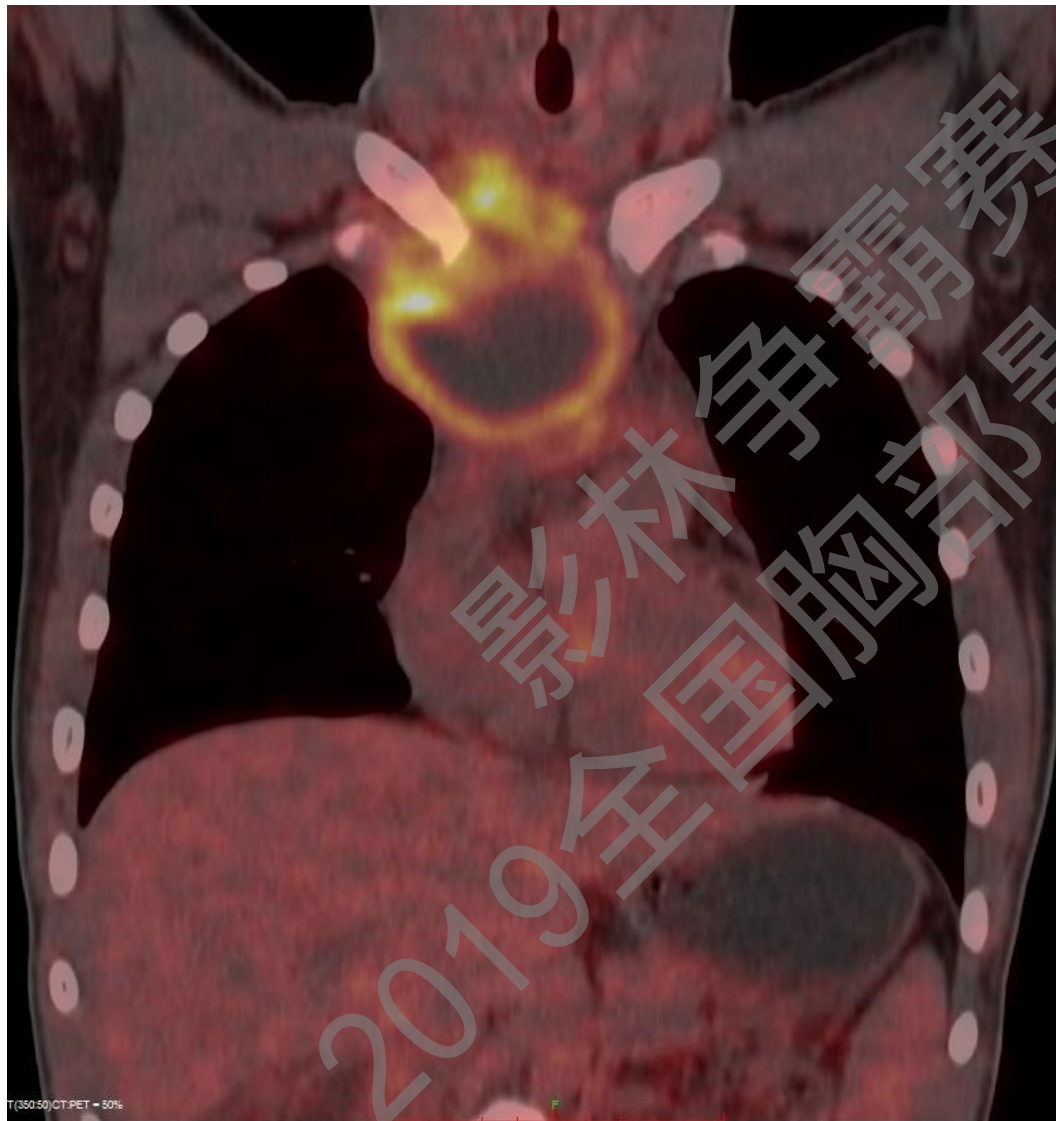
PET/CT检查

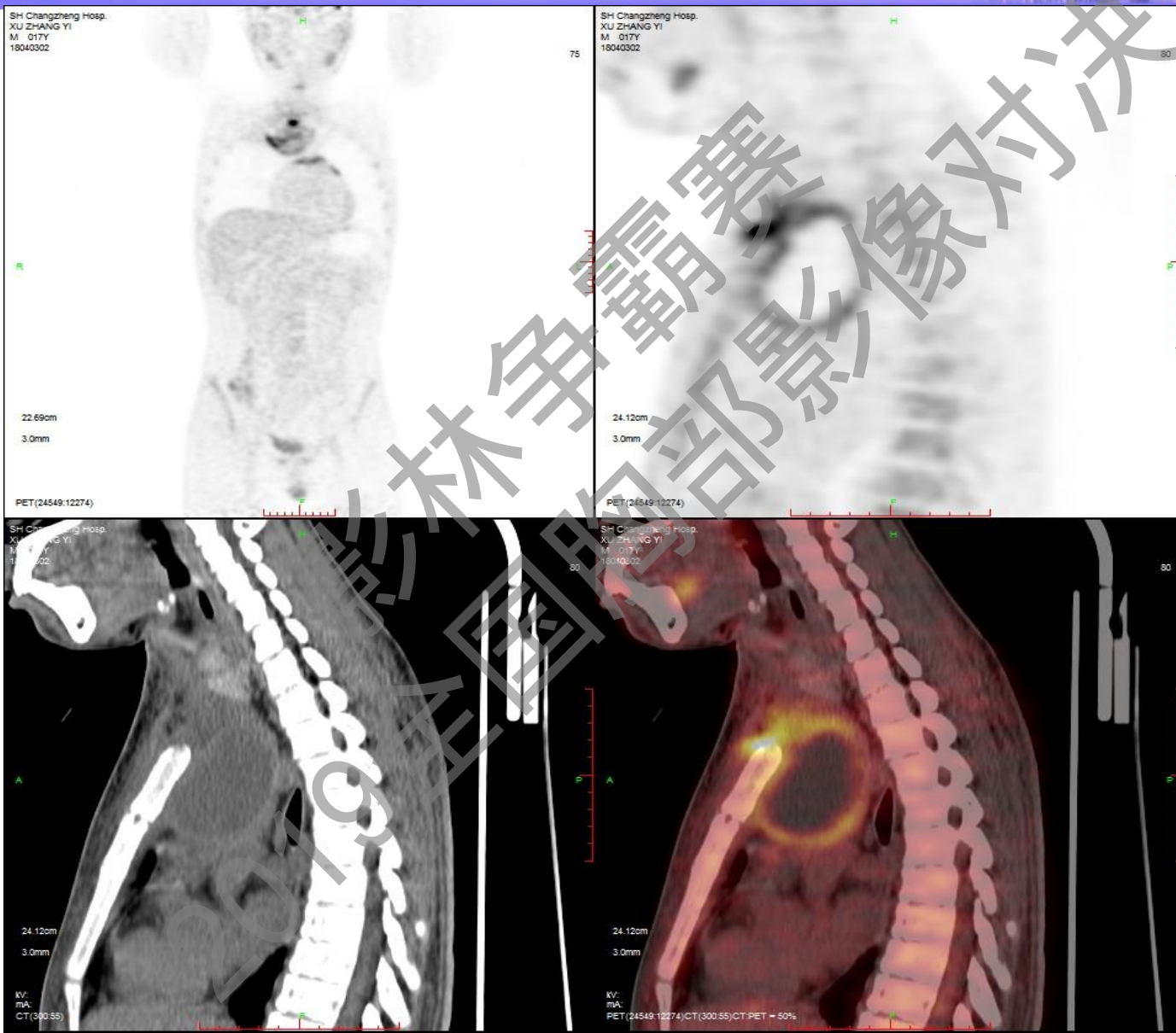


2019全国胸部影像学术大会









- A. 淋巴瘤 ✓
- B. 胸腺瘤或胸腺癌
- C. 生殖源性肿瘤
- D. 淋巴结转移瘤
- E. 胸腺囊肿
- F. 纵隔脓肿

2019全国胸部影像大赛影像对决

ACTI 2019

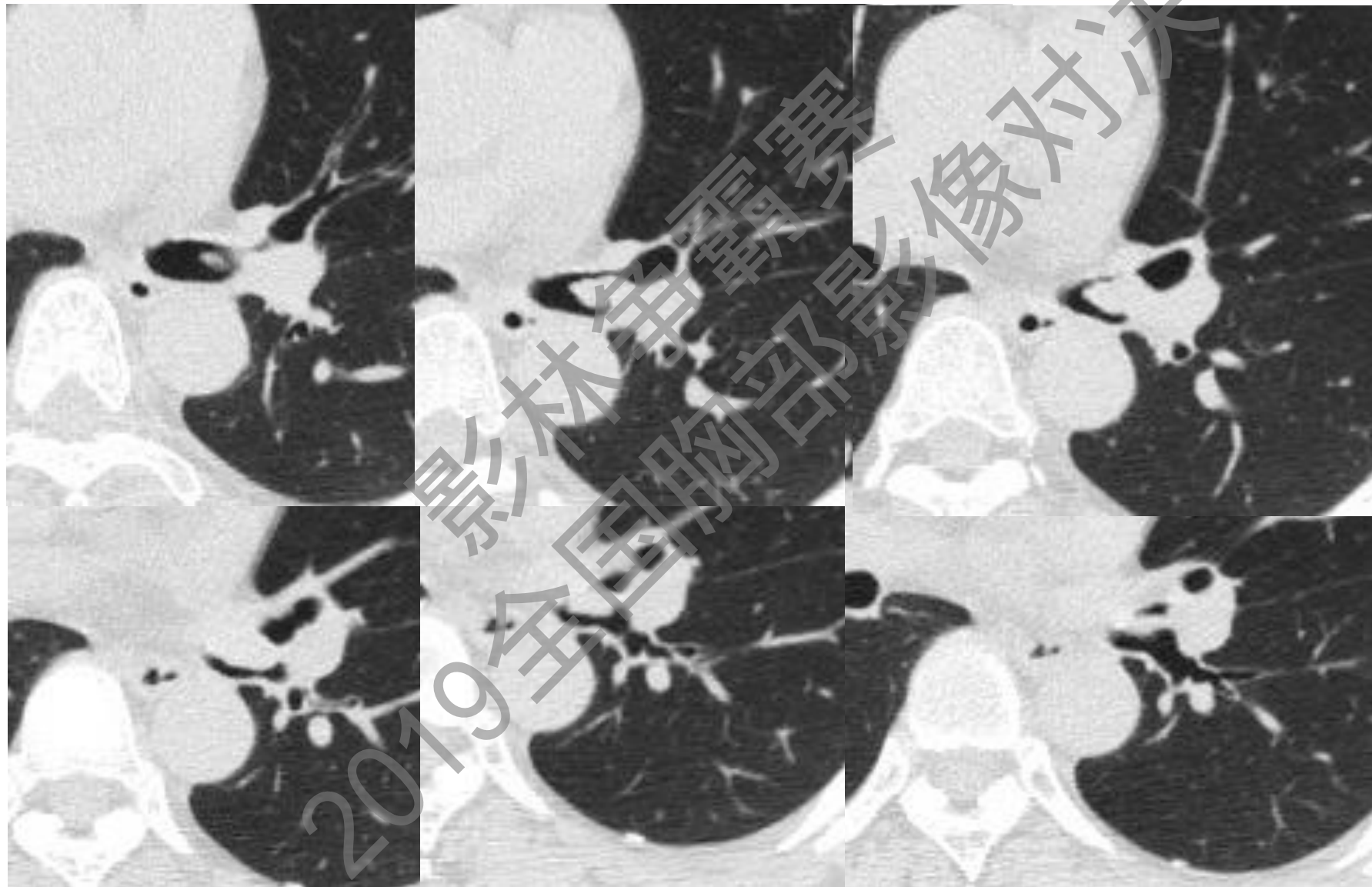
第四届亚洲胸部影像学术大会
暨中华医学会放射学分会第十五届全国心胸影像学术大会



Case 6

影林争霸赛
2019全国胸部影像对决

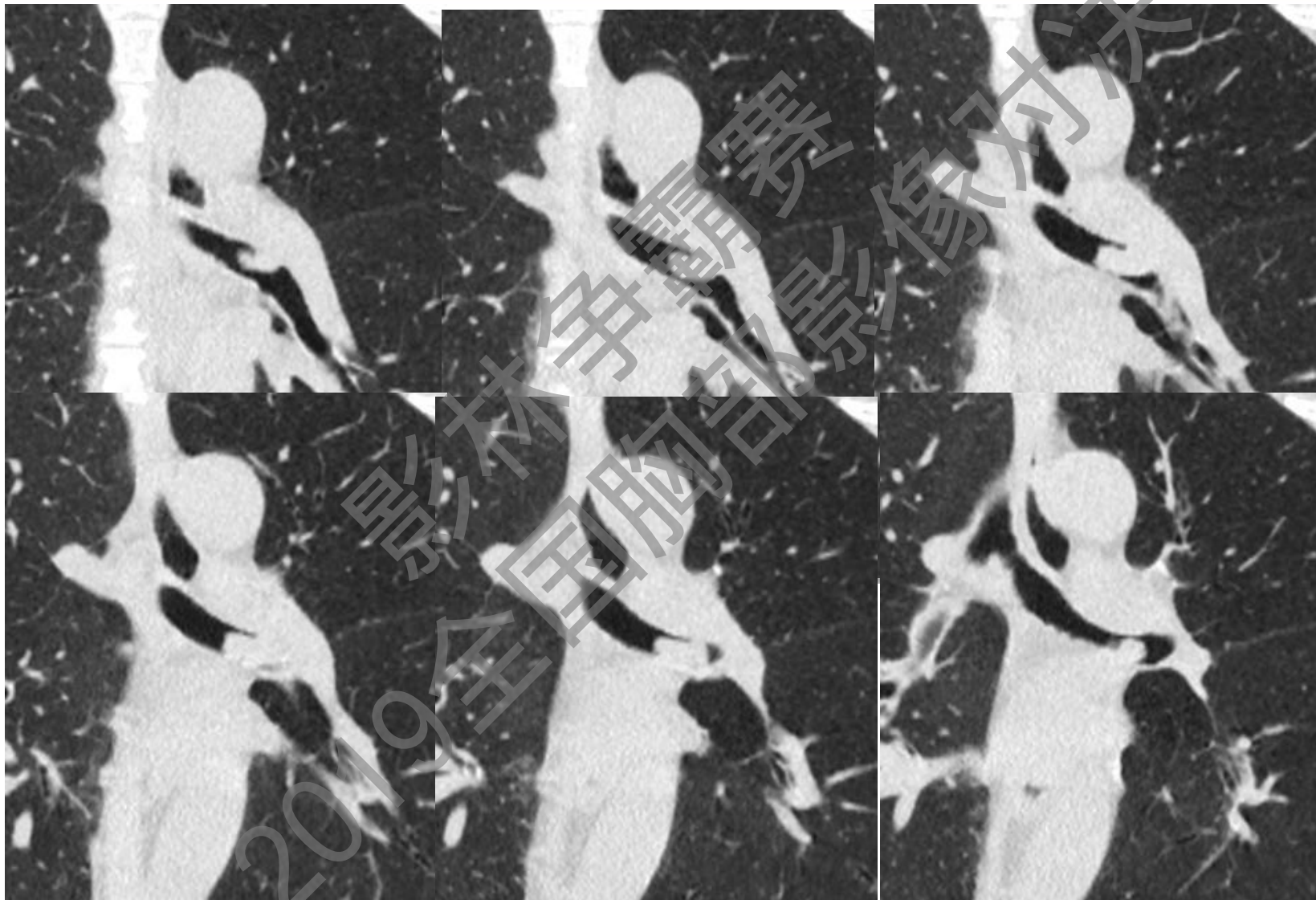
- 女，48岁
- 主诉：咳嗽咳痰2月余，检查发现主支气管内占位1周
- 现病史：患者于2月前无明显诱因出现出现咳嗽，痰中带血丝，尤以晨起时明显。就诊于当地医院，行胸部 CT示左侧主支气管内见强化结节。
- 查体：无殊。
- 主要实验室检查结果：未见明显异常。

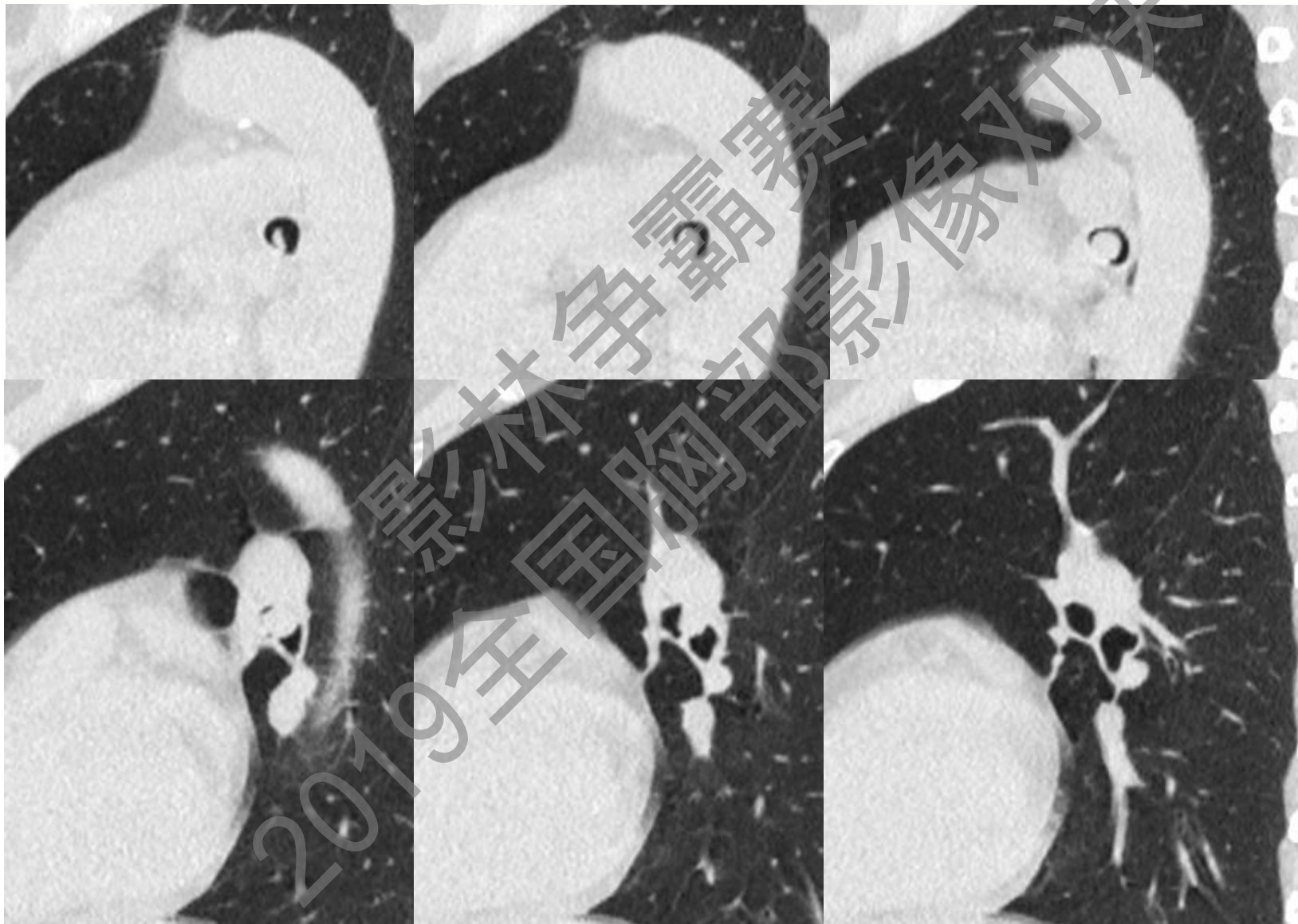


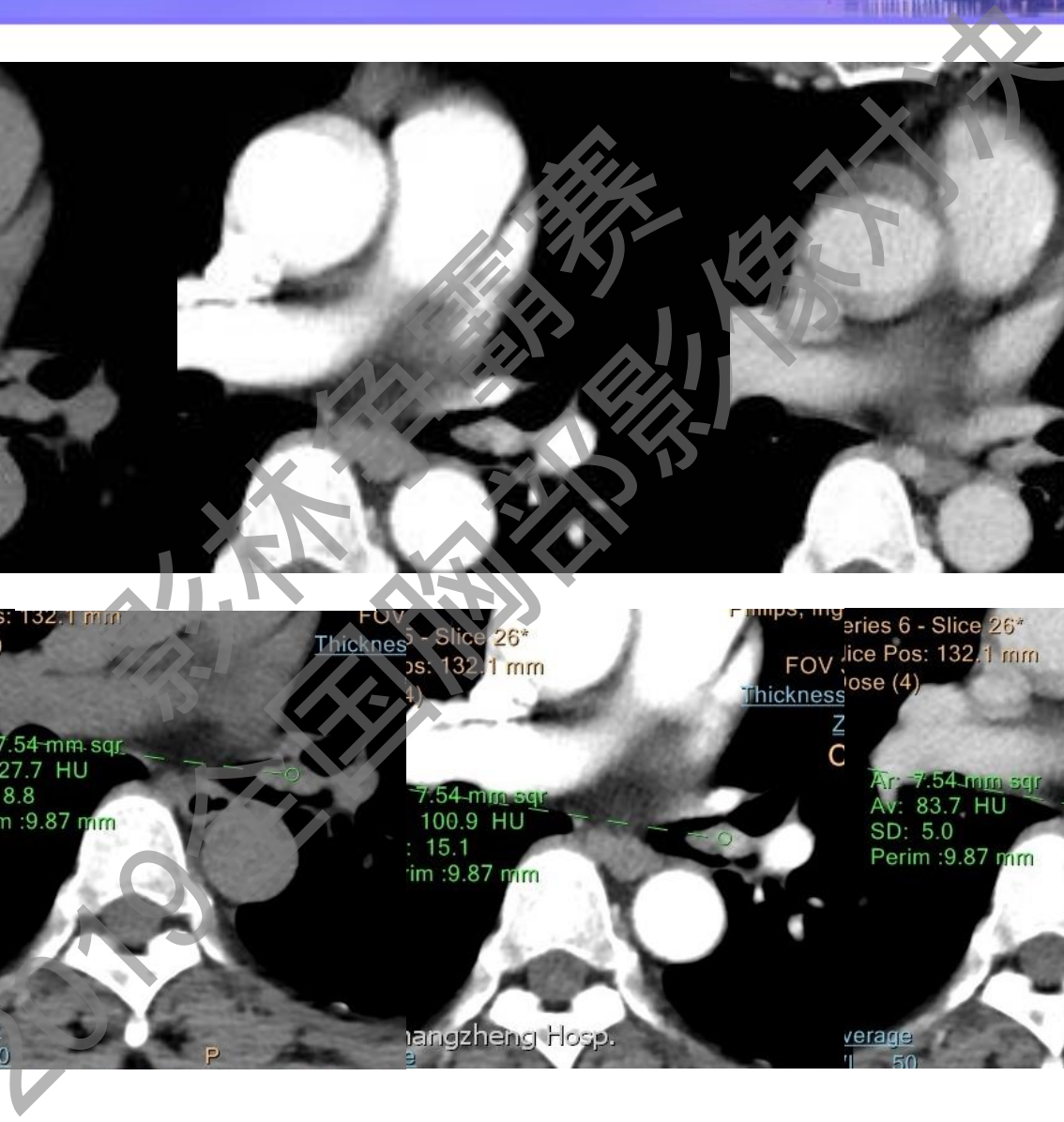
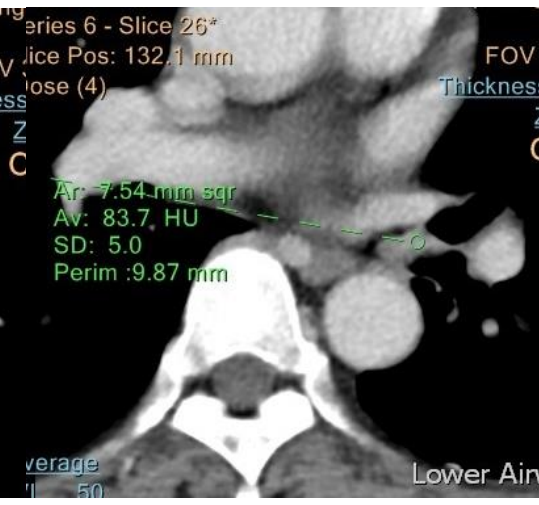
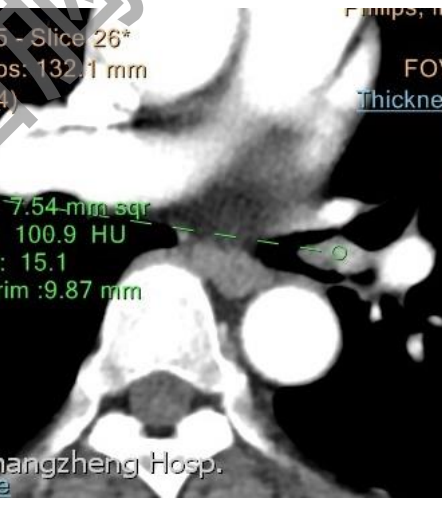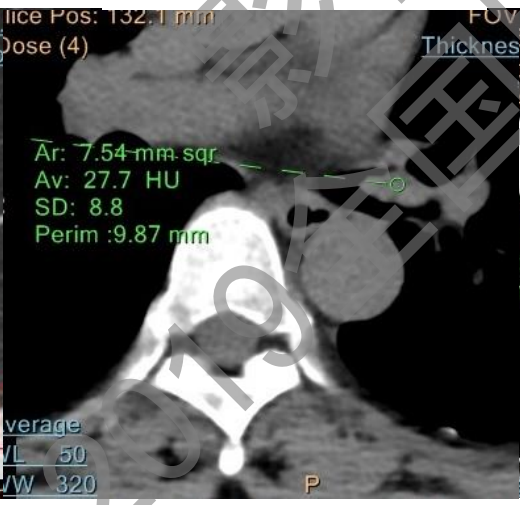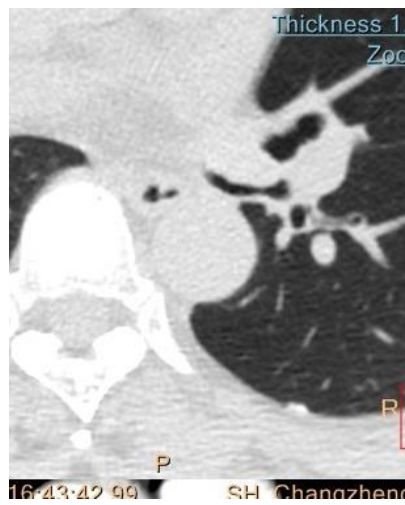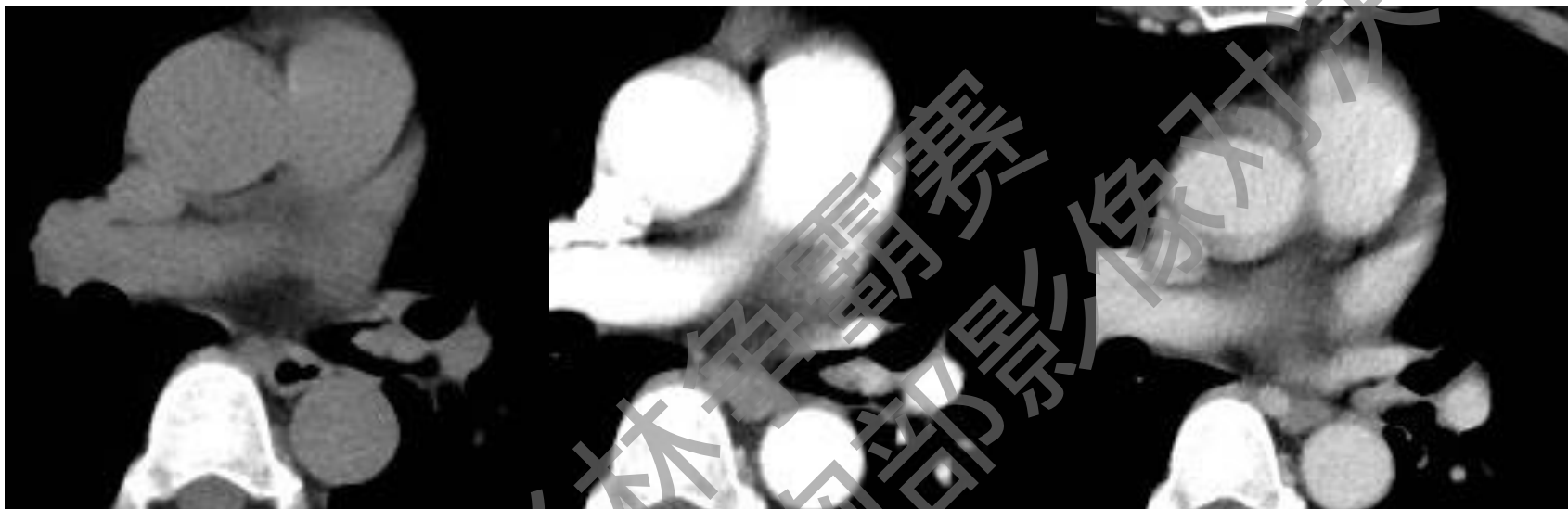ACTI 2019

第四届亚洲胸部影像学术大会
暨中华医学会放射学分会第十五届全国心胸影像学术大会

影像学检查







- A. 中央型肺癌
- B. 平滑肌瘤
- C. 脂肪瘤
- D. 真菌感染
- **E. 类癌** ✓
- F. 支气管内膜结核

ACTI 2019

第四届亚洲胸部影像学术大会
暨中华医学会放射学分会第十五届全国心胸影像学术大会



Case 7

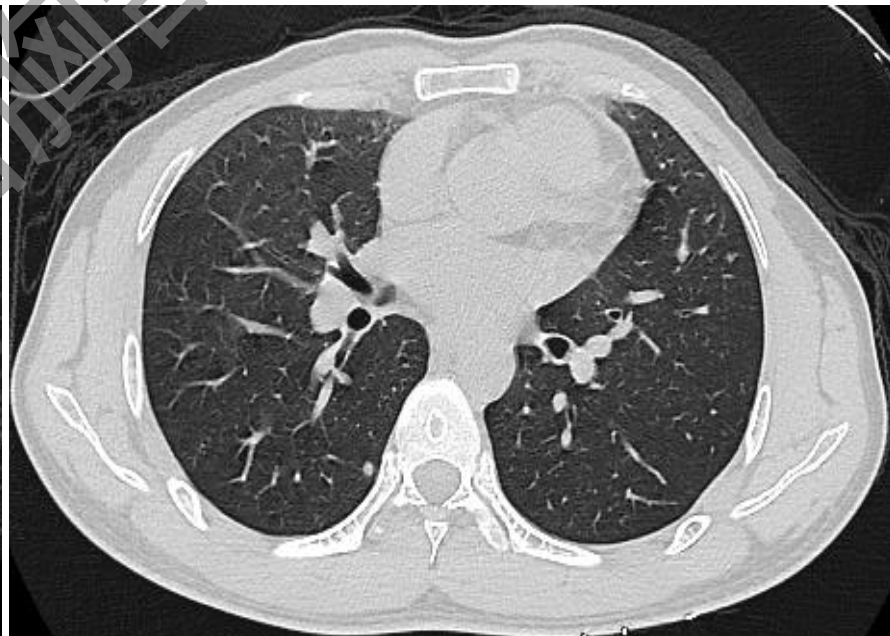
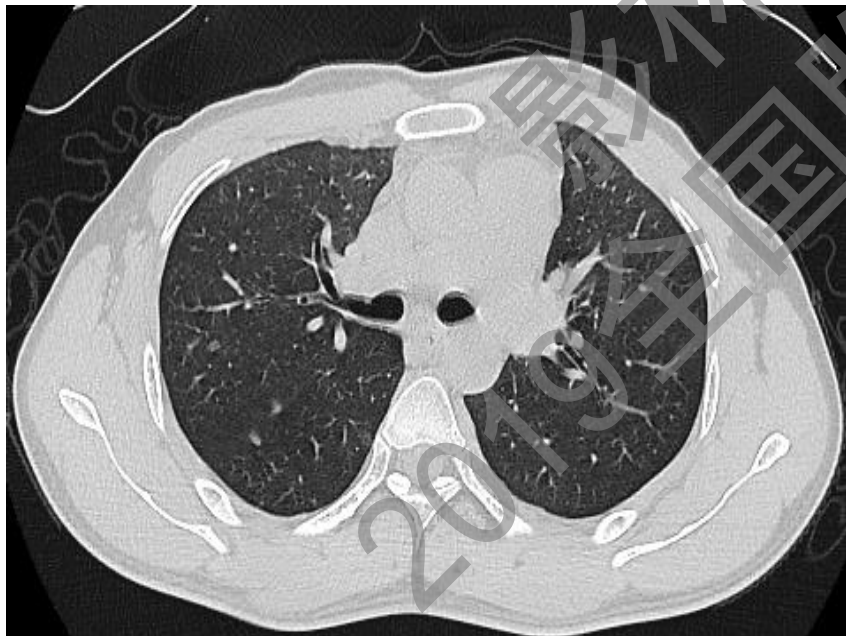
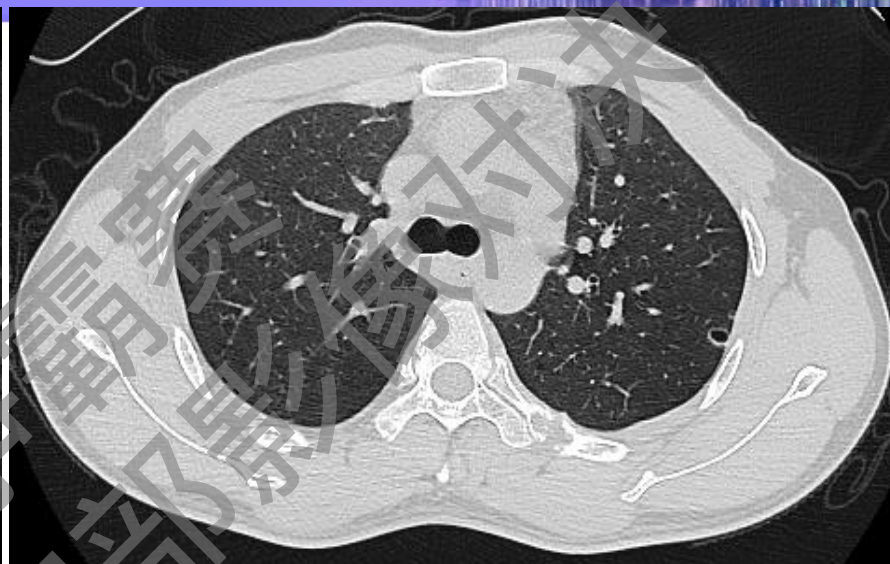
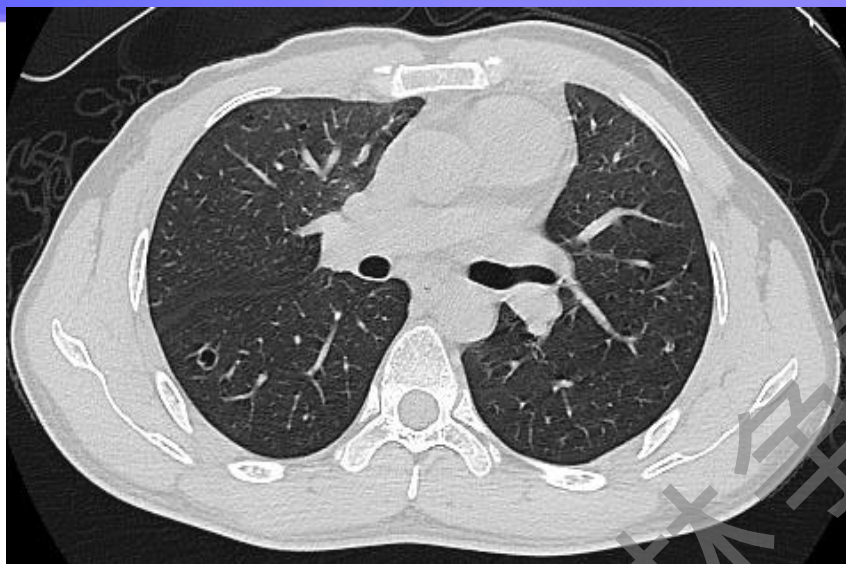
影林争霸赛
2019全国胸部影像对决

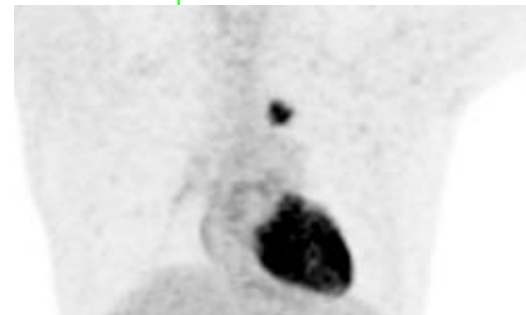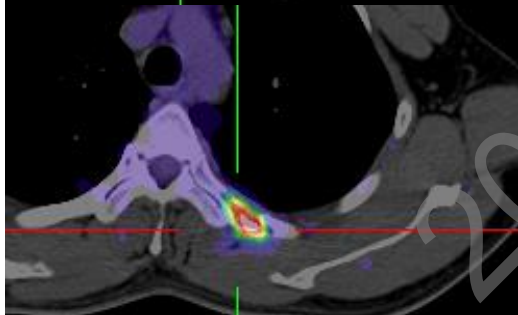
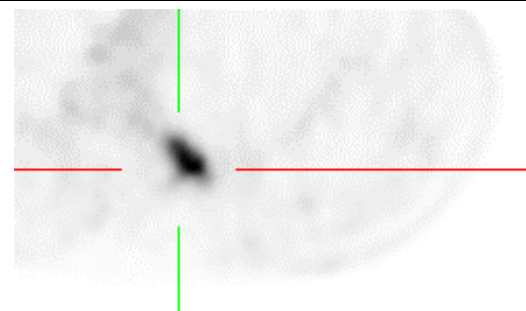
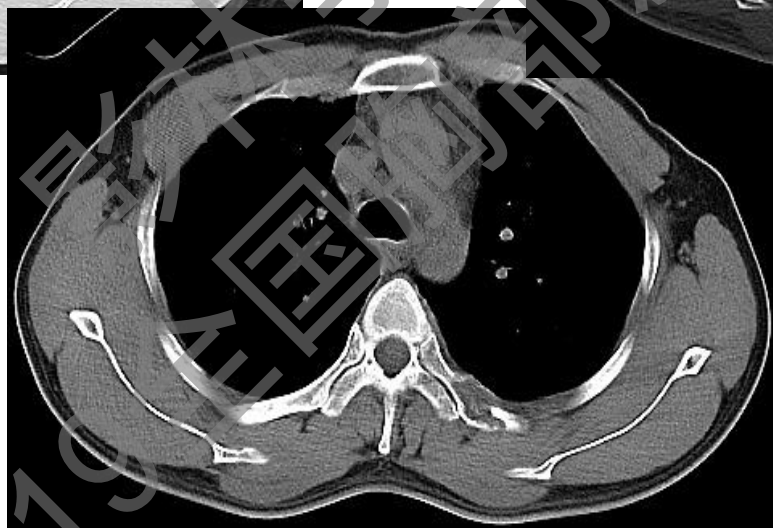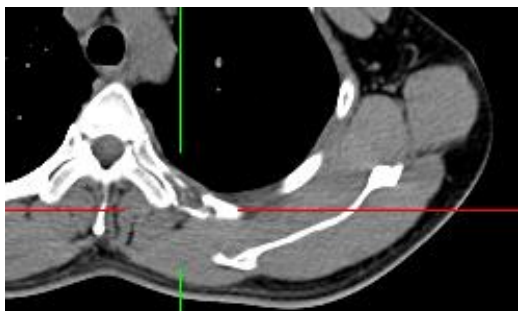
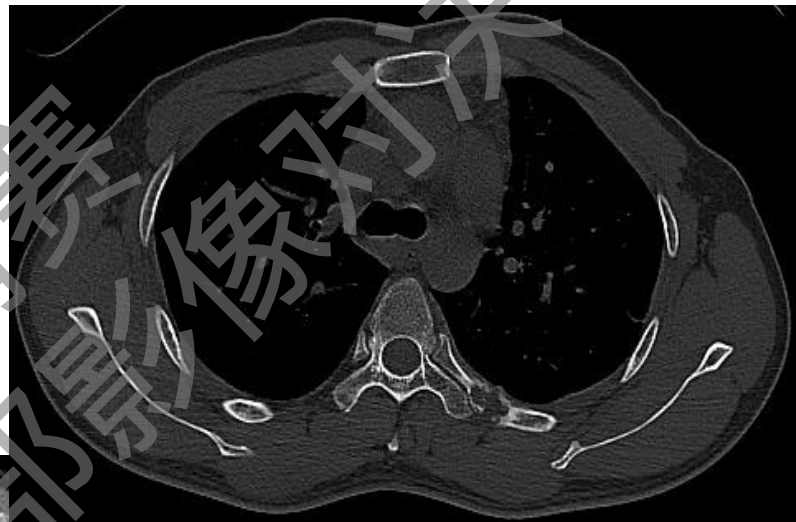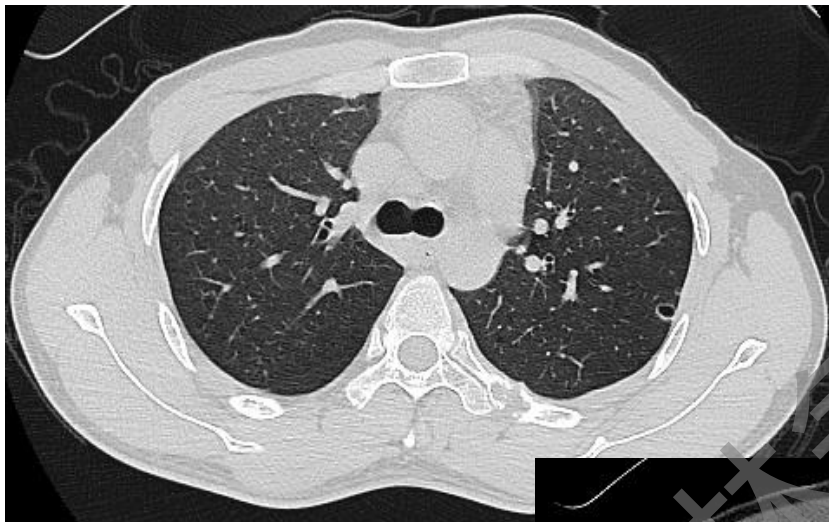□ 男，26岁，左侧背痛3月

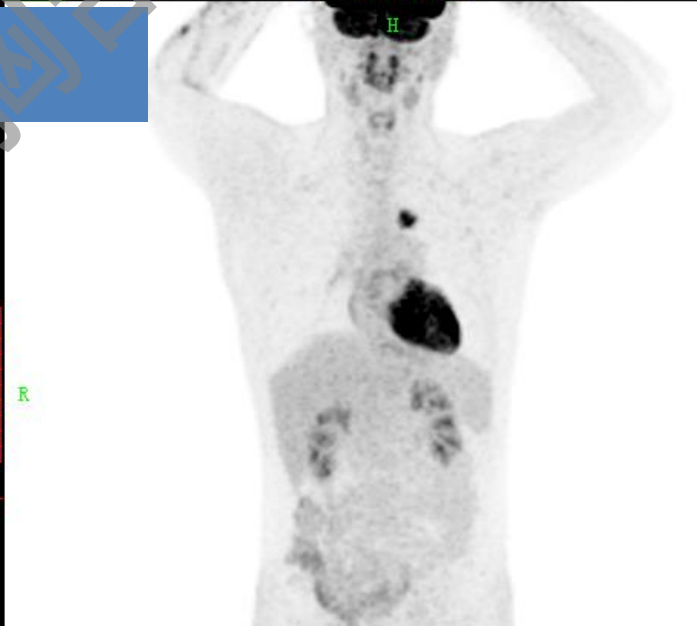
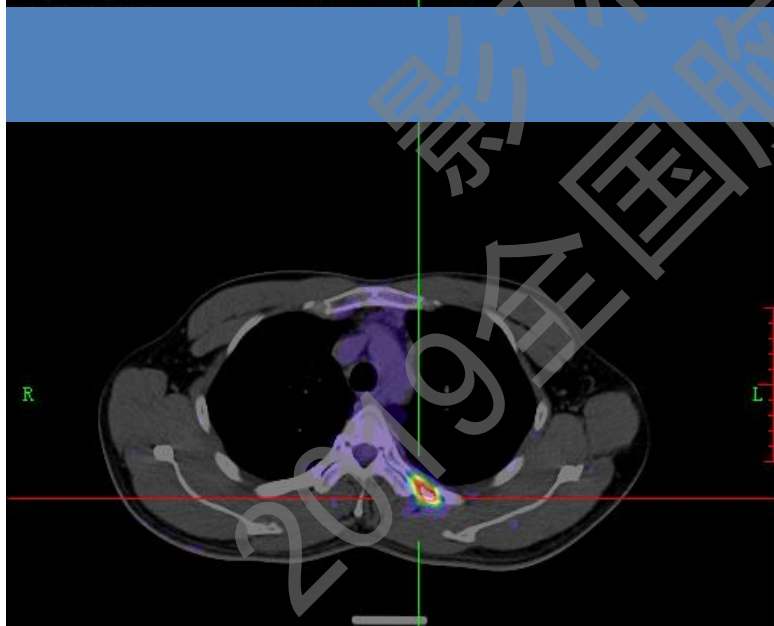
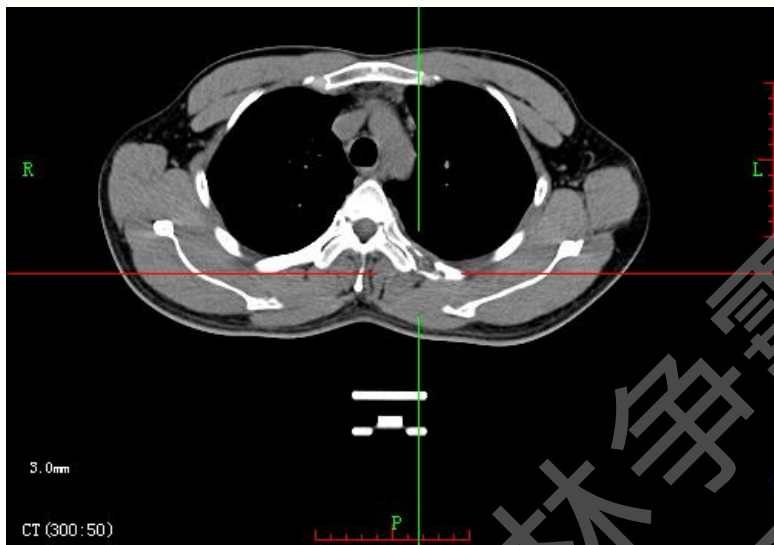
□ **查体**：神志清，精神萎靡。颈静脉无怒张，胸廓无畸形，无压痛。双肺呼吸音稍粗，未闻及干湿啰音。心率72次/分，律齐，各瓣膜听诊区未闻及杂音。

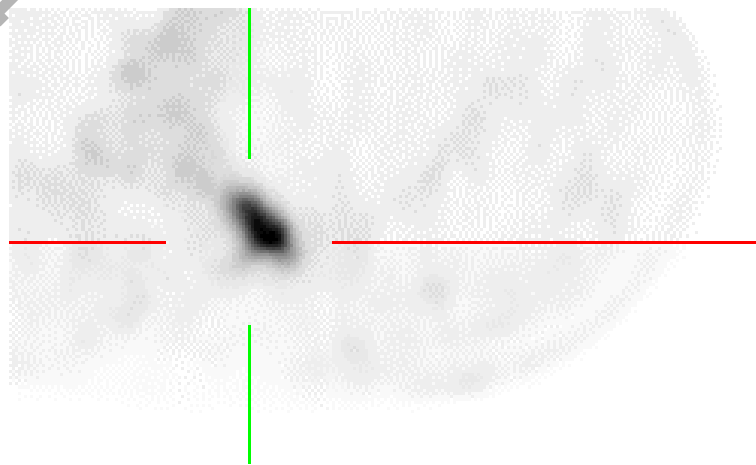
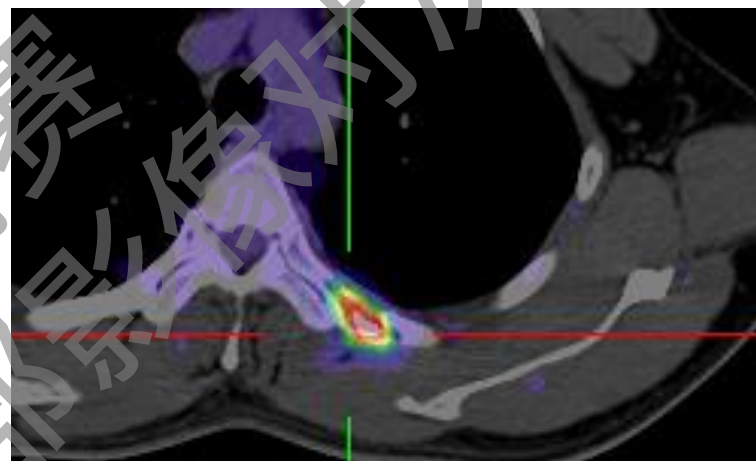
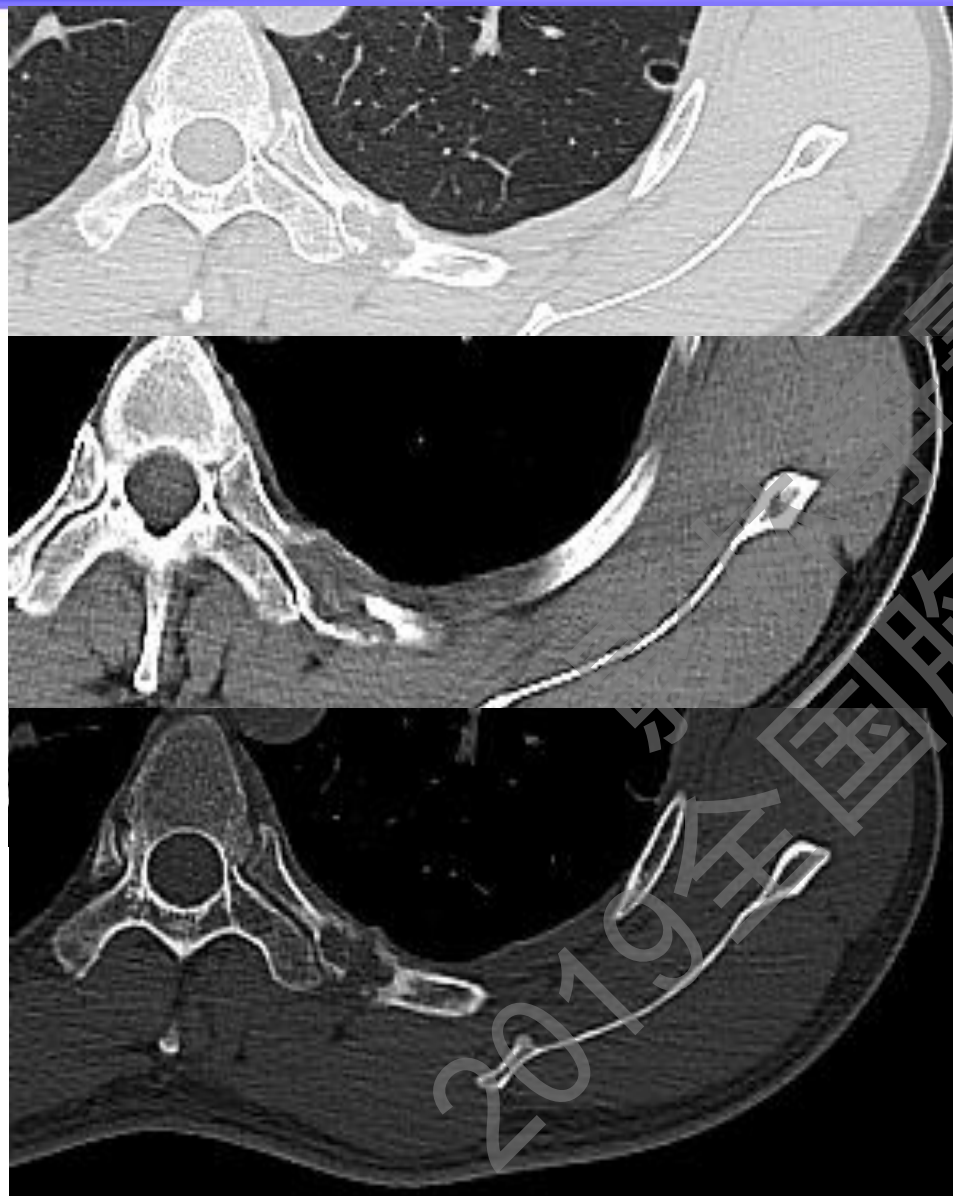□ **实验室检查**：

- 白细胞计数 $7.92 \times 10^9/L$ ，嗜中性粒细胞% 63.3%，红细胞计数 $4.93 \times 10^{12}/L$ ，血红蛋白 153g/L，血小板计数 $189 \times 10^9/L$ ，血沉 2mm/h
- 高敏C反应蛋白：0.60mg/L
- 肿瘤指标：甲胎蛋白 1.77ng/mL
- 癌胚抗原 0.76ng/ml
- 糖类抗原125 6.29U/ml
- CYFRA21-1 1.92ng/ml
- NSE 57.43ng/ml H
- 鳞癌抗原 2.4ng/ml
- 肺功能：除VC、FVC稍减少，余项目基本正常。残总比稍增高，弥散功能稍减退，支气管舒张试验阳性。









- A. 结核
- B. 真菌感染
- C. 转移瘤
- D. 肺淋巴管平滑肌瘤病
- E. 朗格汉斯组织细胞增生症
- F. 干燥综合征

v

2019全国胸部影像大赛

ACTI 2019

第四届亚洲胸部影像学术大会
暨中华医学会放射学分会第十五届全国心胸影像学术大会



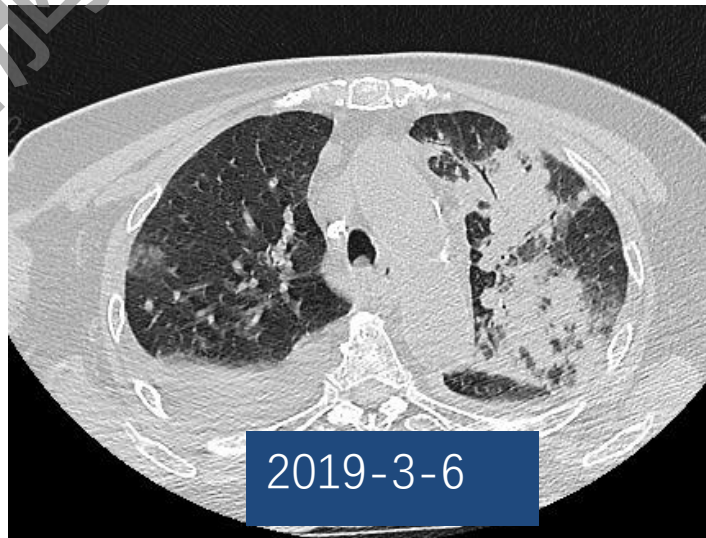
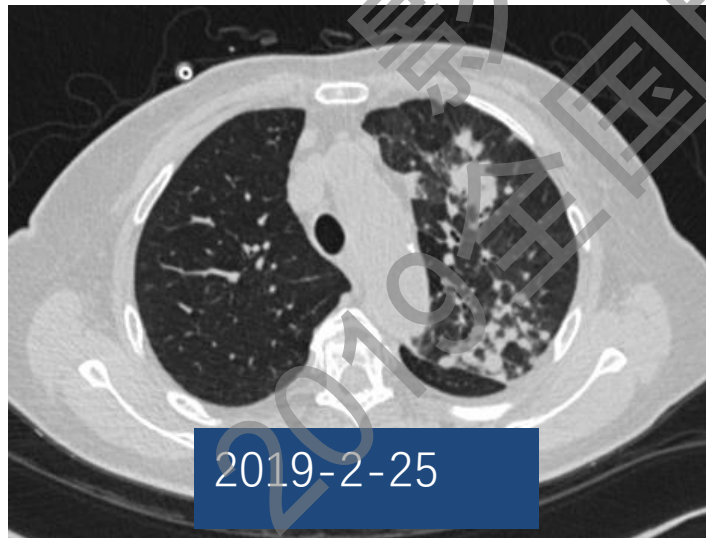
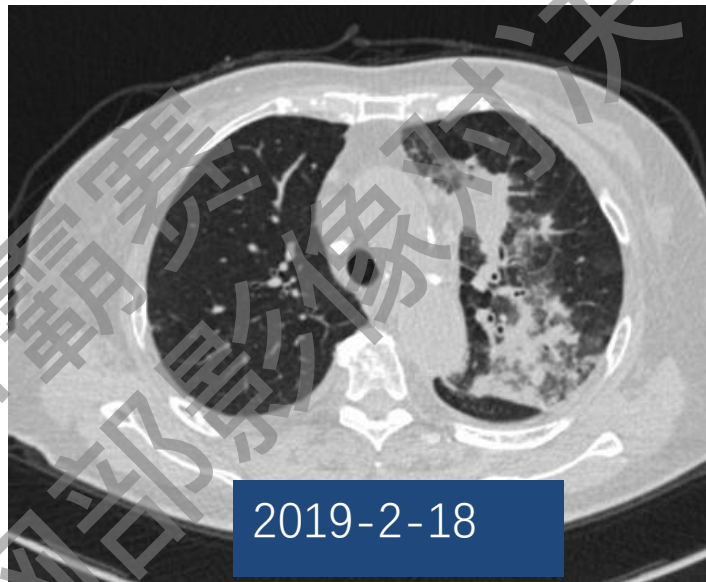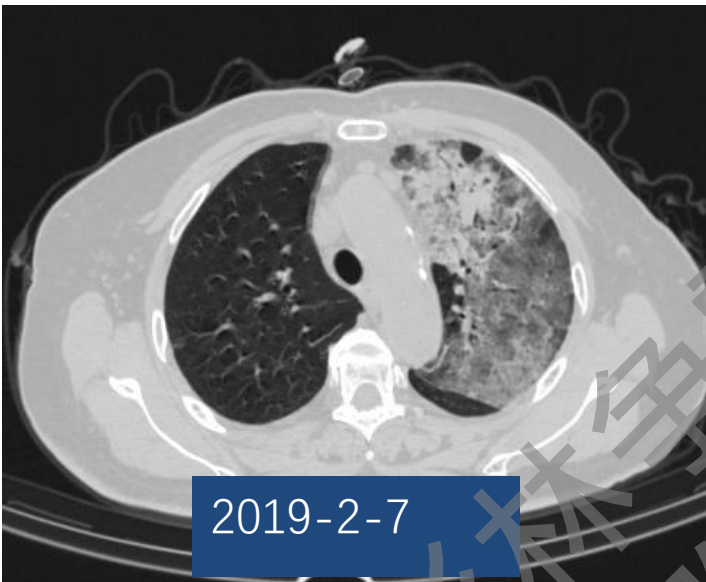
影林争霸赛
2019全国胸部影像对决

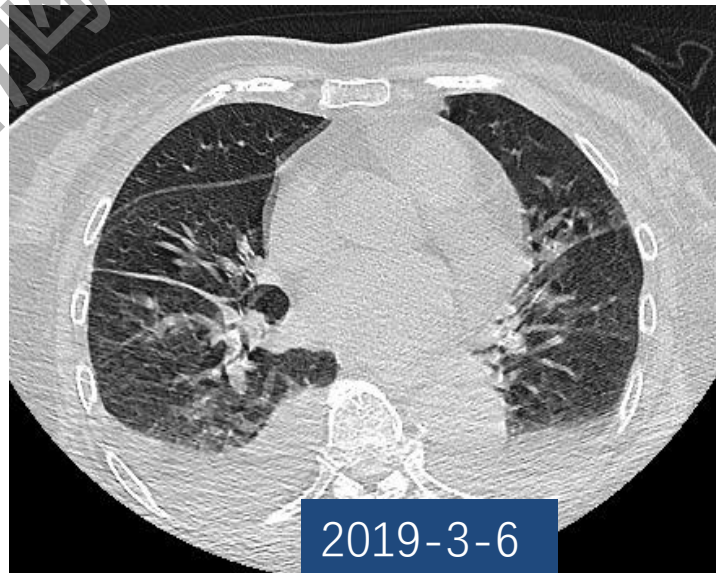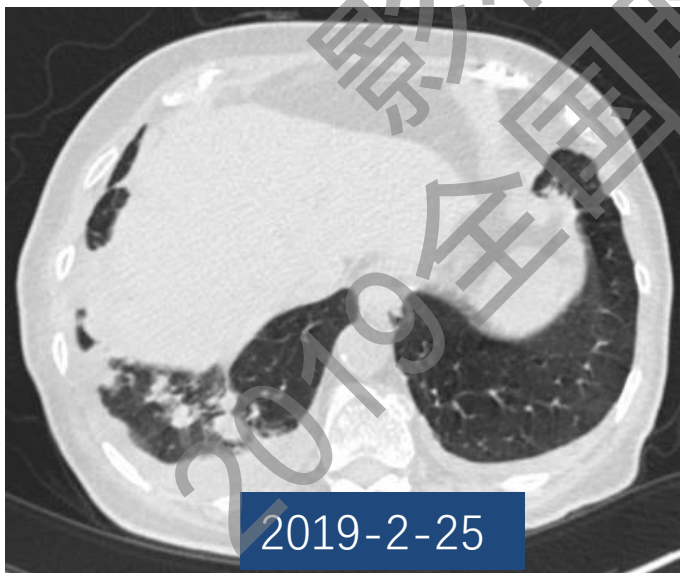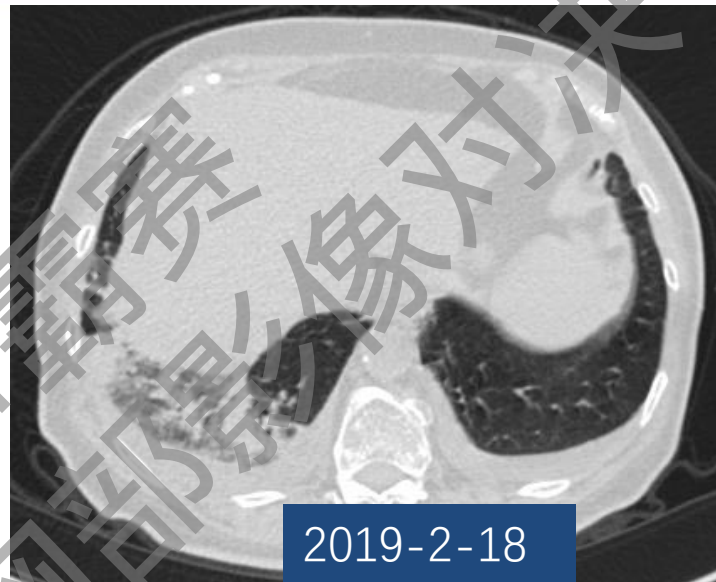
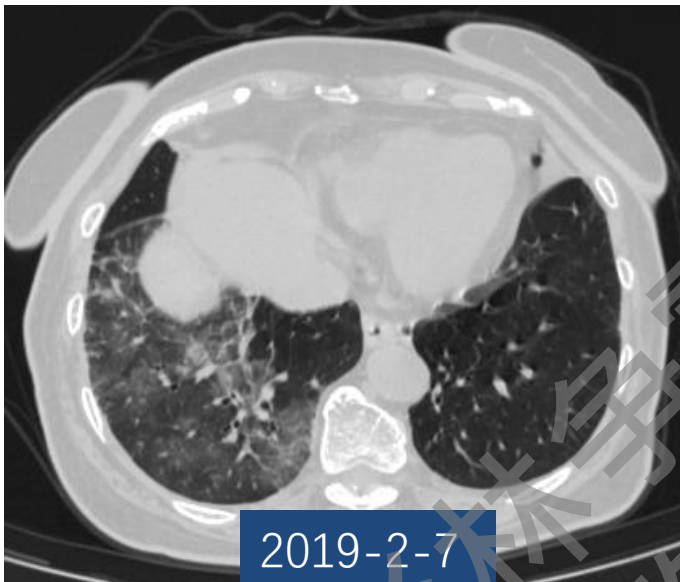
Case 8

- 女，78岁
- **主诉**：咳嗽9天，伴左侧胸痛
- **查体**：全身皮肤粘膜未见瘀点瘀斑。浅表淋巴结未及肿大。双肺呼吸音粗，双肺底部闻及少量湿啰音，余未闻及干湿啰音、哮鸣音。心率110次/分，节律齐，各瓣膜未闻及病理性杂音

□ 实验室检查：

- 白细胞计数 $14.39 \times 10^9/L$ ，嗜中性粒细胞百分比 90.7%
- 高敏C反应蛋白 43.6mg/L（升高）
- D-D二聚体 0.67 DDU $\mu g/ml$ （升高）
- α 肿瘤坏死因子 14.30 pg/ml（升高）
- 细菌培养：革兰氏阴性杆菌菌落 找到；葡萄球菌菌落 未找到；真菌（涂片）菌落未找到（多次）；白色念珠菌生长（一次）
- 肺炎支原体抗原 阴性
- T-SPOT 阳性





- A. 结核
- B. 真菌感染
- C. 过敏性肺炎
- **D. 机化性肺炎**
- E. 淋巴瘤
- F. 大叶性肺炎

2019全国胸部影像对决

ACTI 2019

第四届亚洲胸部影像学术大会
暨中华医学会放射学分会第十五届全国心胸影像学术大会



影林争霸赛
2019全国胸部影像对决

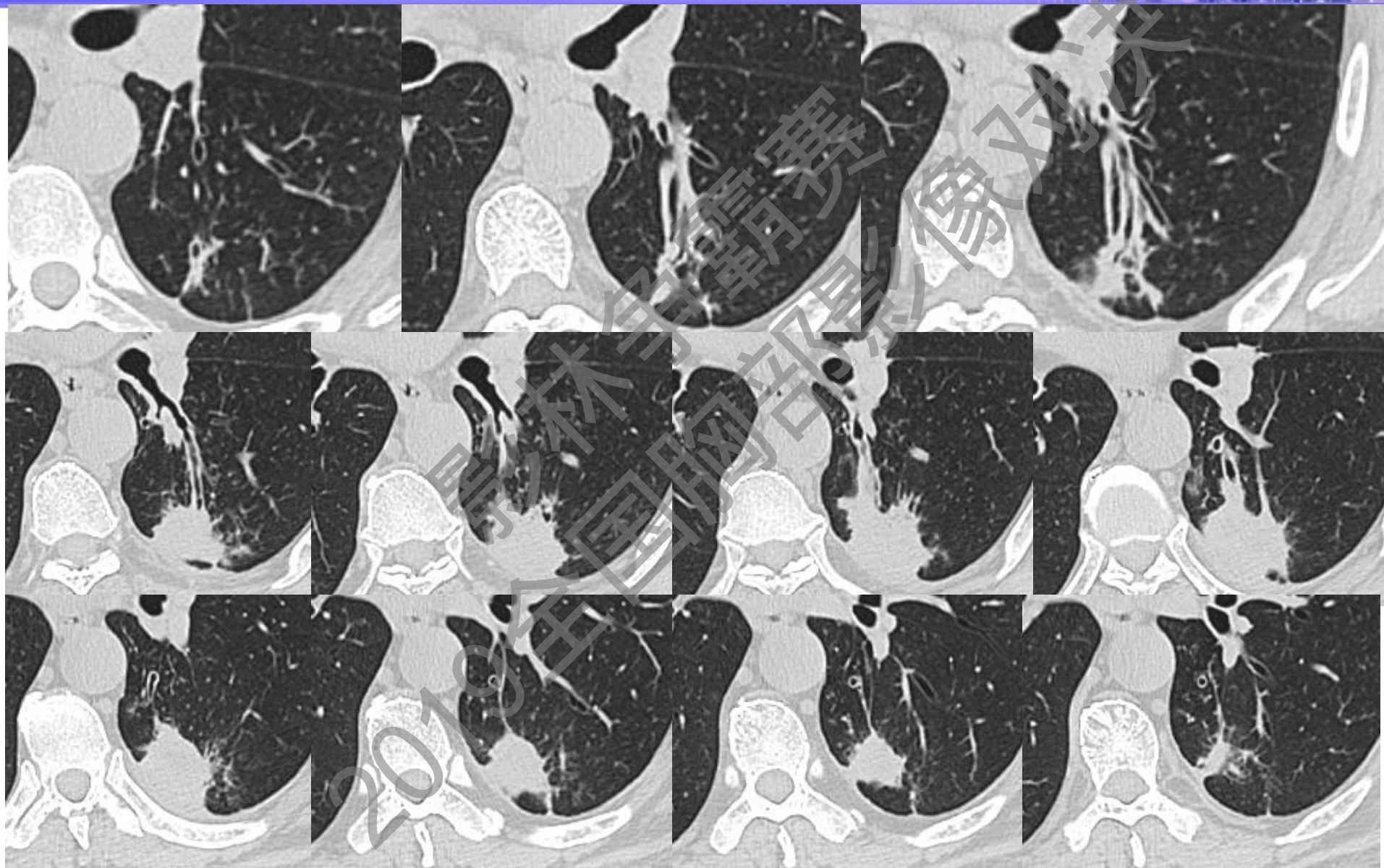
Case 9

- 男，56岁
- 主诉：左侧间断胸痛3年，咳嗽1月伴咯血3天。
- 现病史：3年前出现间断左侧胸部隐痛不适，反复发作，伴咳嗽，无咳痰，近1月出现咳嗽次数增多，伴少许白色粘痰，无发热，近3天出现痰中带血，少量鲜红色。
- 查体：无殊。
- 主要实验室检查结果：
神经特异性烯醇化酶：16.6（0-16.3）
白细胞：7.8*10⁹/L。

ACTI 2019

第四届亚洲胸部影像学术大会
暨中华医学会放射学分会第十五届全国心胸影像学术大会

影像学检查



ACTI 2019

第四届亚洲胸部影像学术大会
暨中华医学会放射学分会第十五届全国心胸影像学术大会

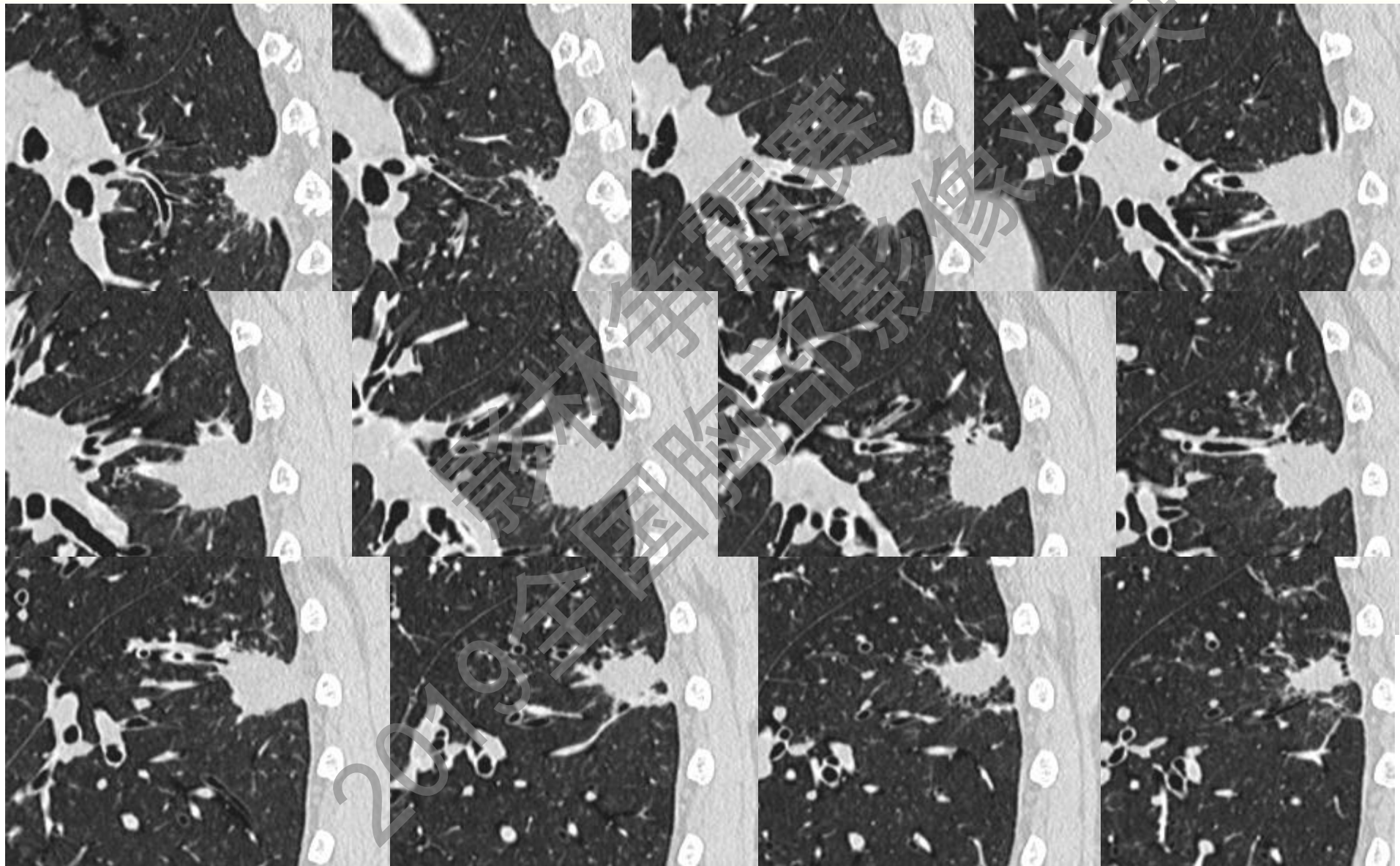
影像学检查

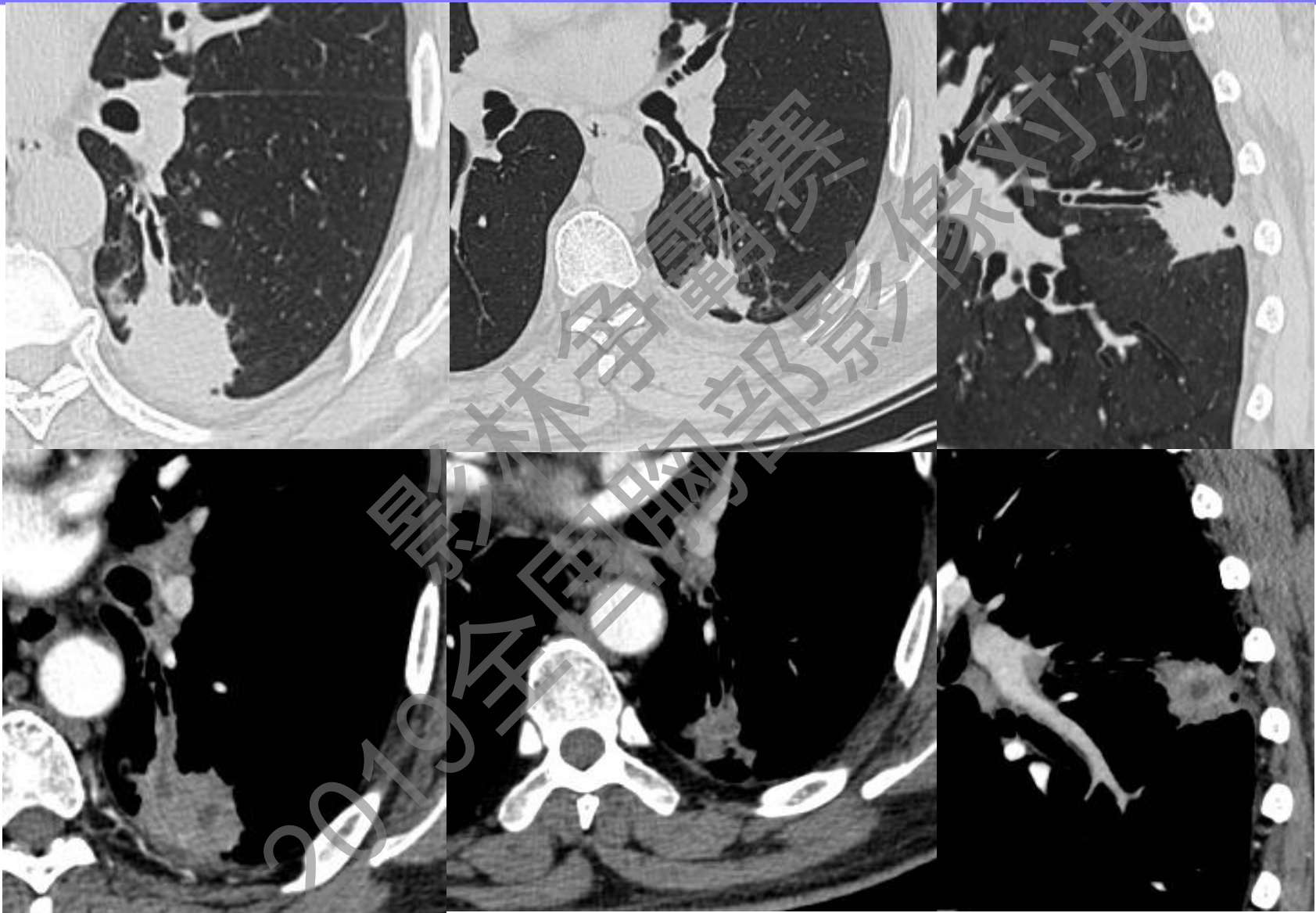


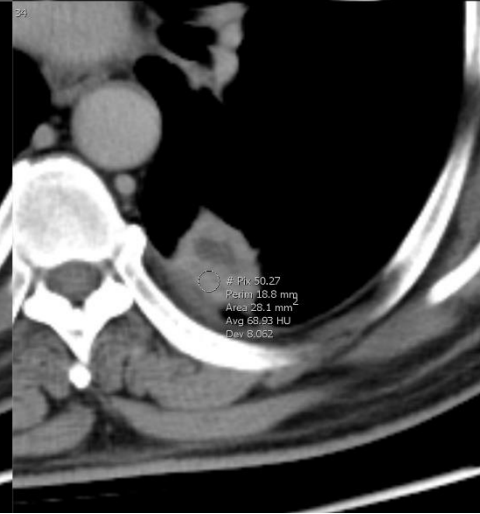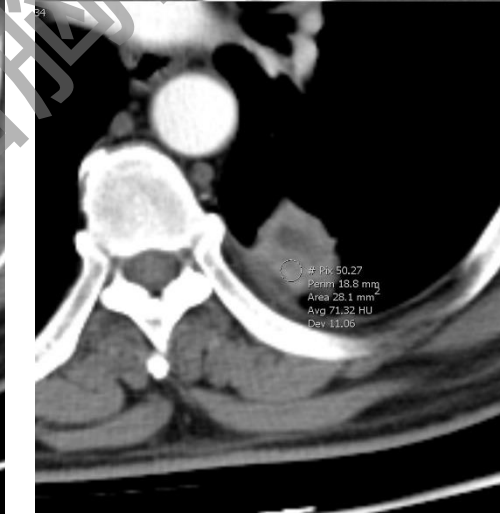
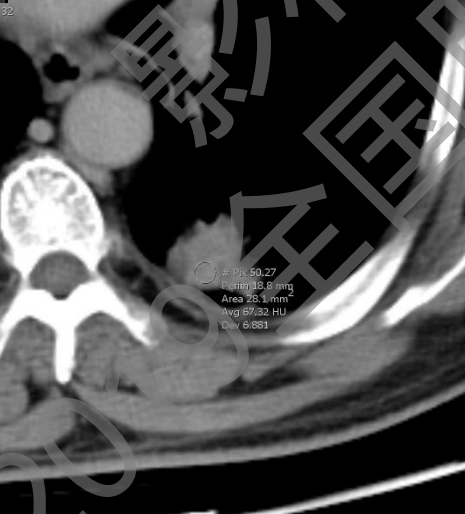
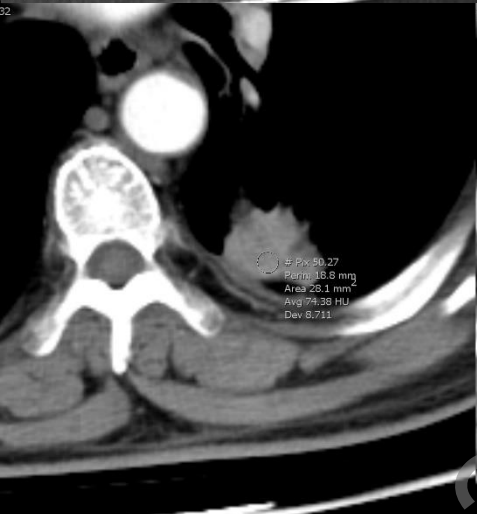
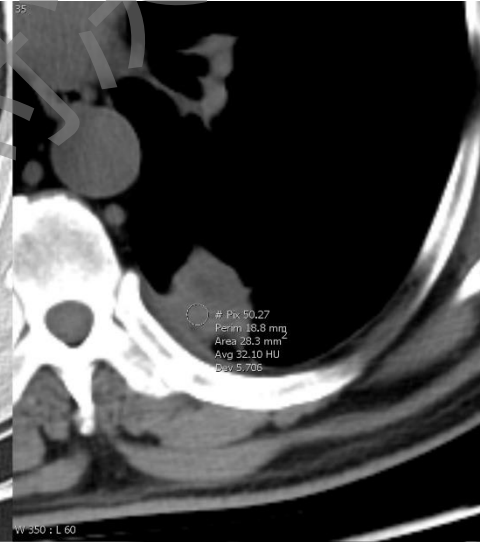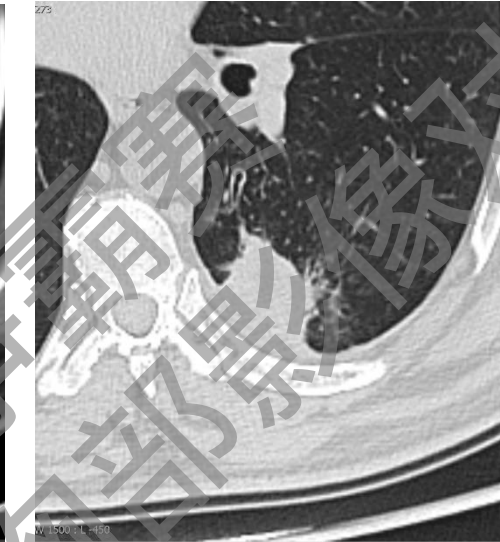
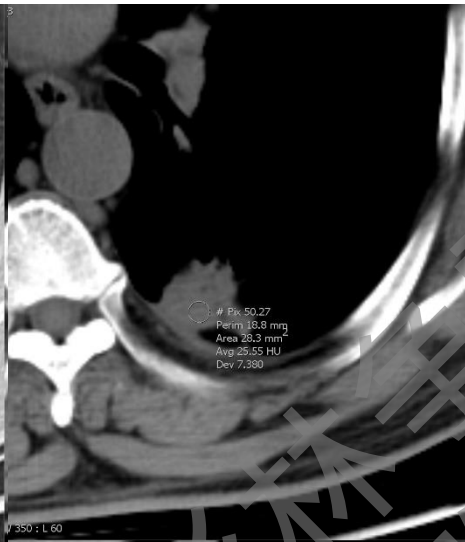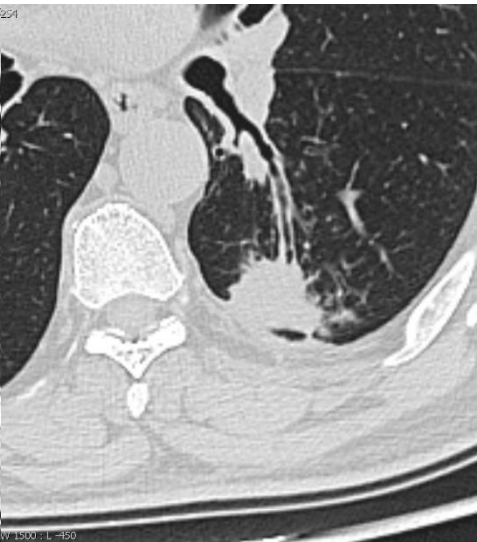ACTI 2019

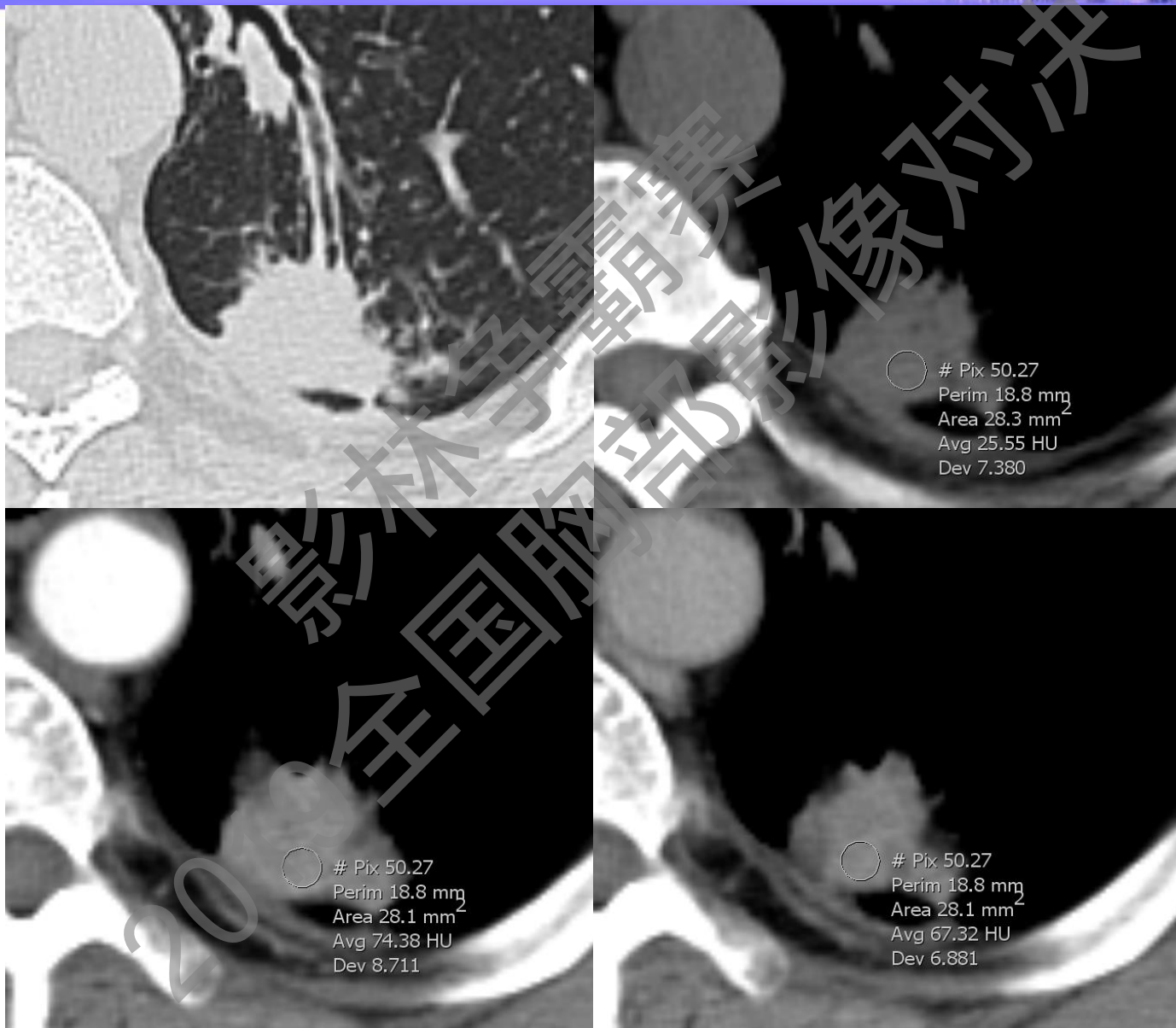
第四届亚洲胸部影像学术大会
暨中华医学会放射学分会第十五届全国心胸影像学术大会

影像学检查









- A. 粘液腺癌
- B. 淋巴瘤
- C. 鳞癌
- D. 黏液表皮样癌
- E. 肺转移瘤
- F. 炎性病变

2019 全国心胸影像大赛 影像对决

ACTI 2019

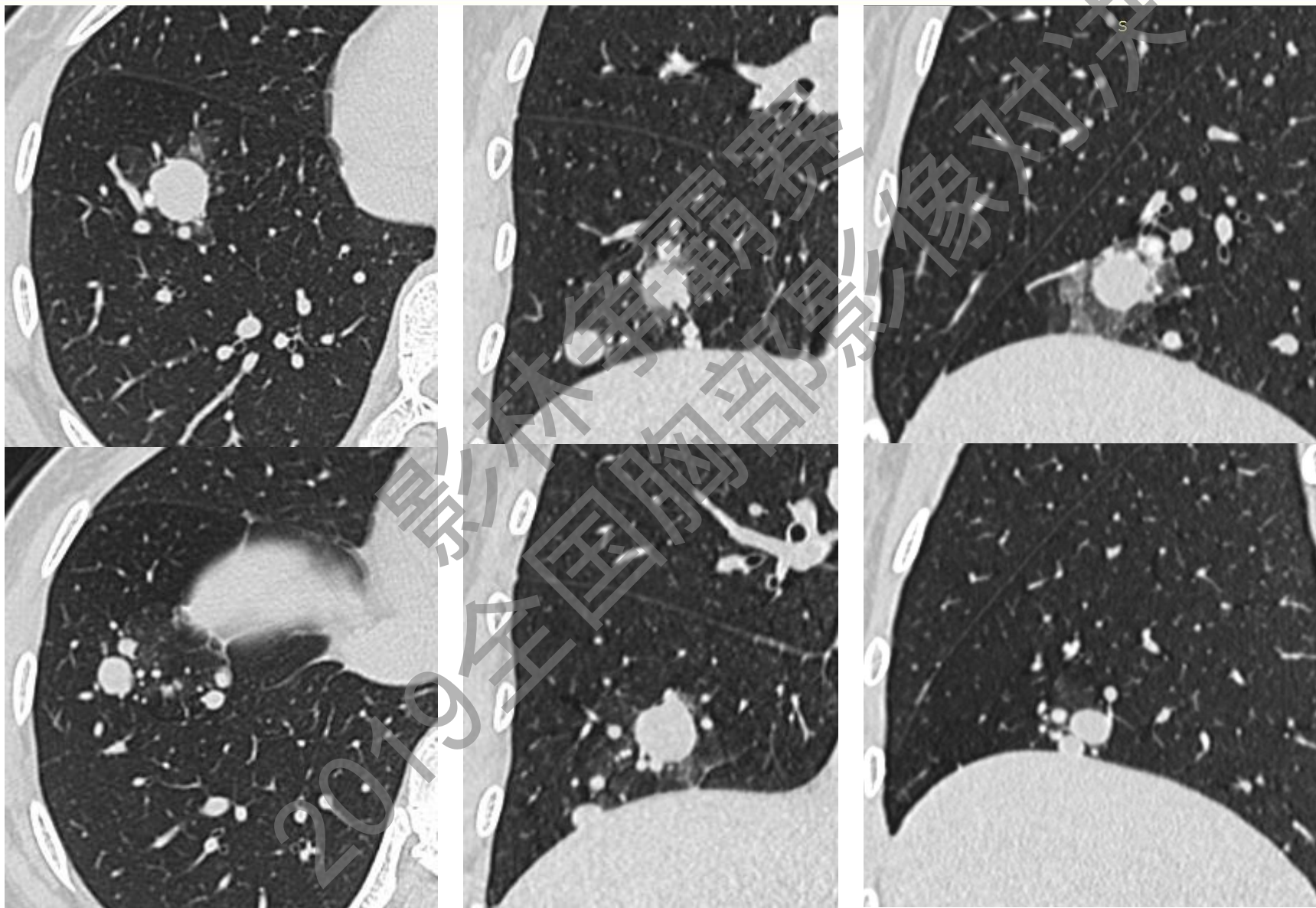
第四届亚洲胸部影像学术大会
暨中华医学会放射学分会第十五届全国心胸影像学术大会

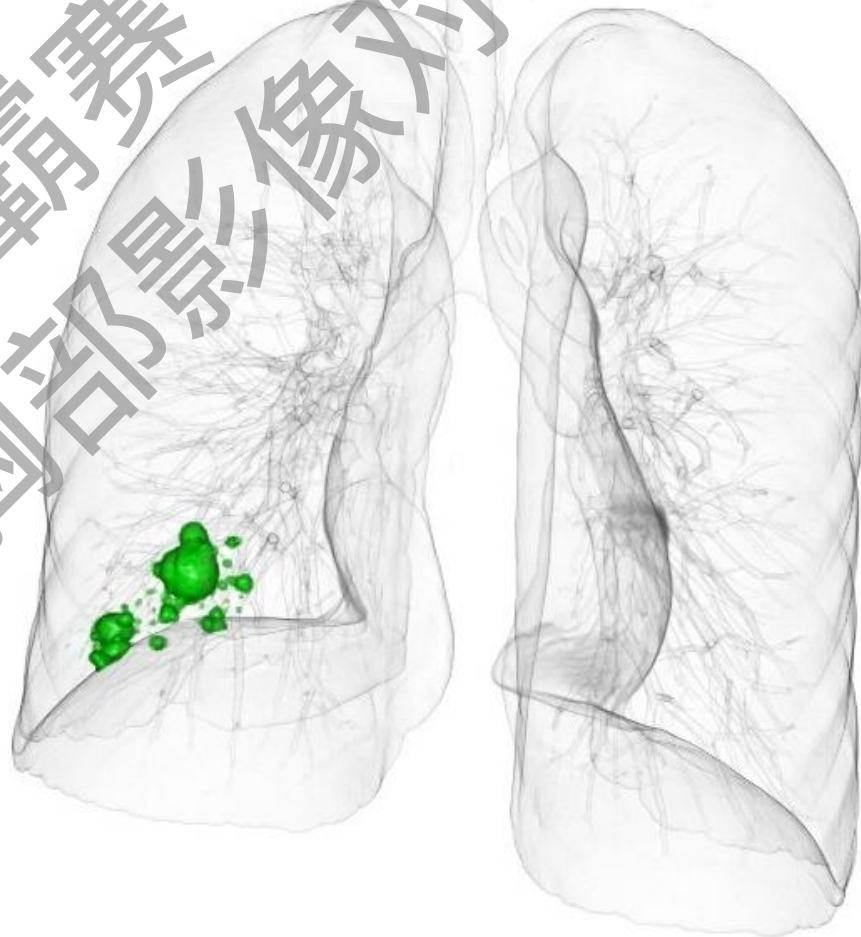
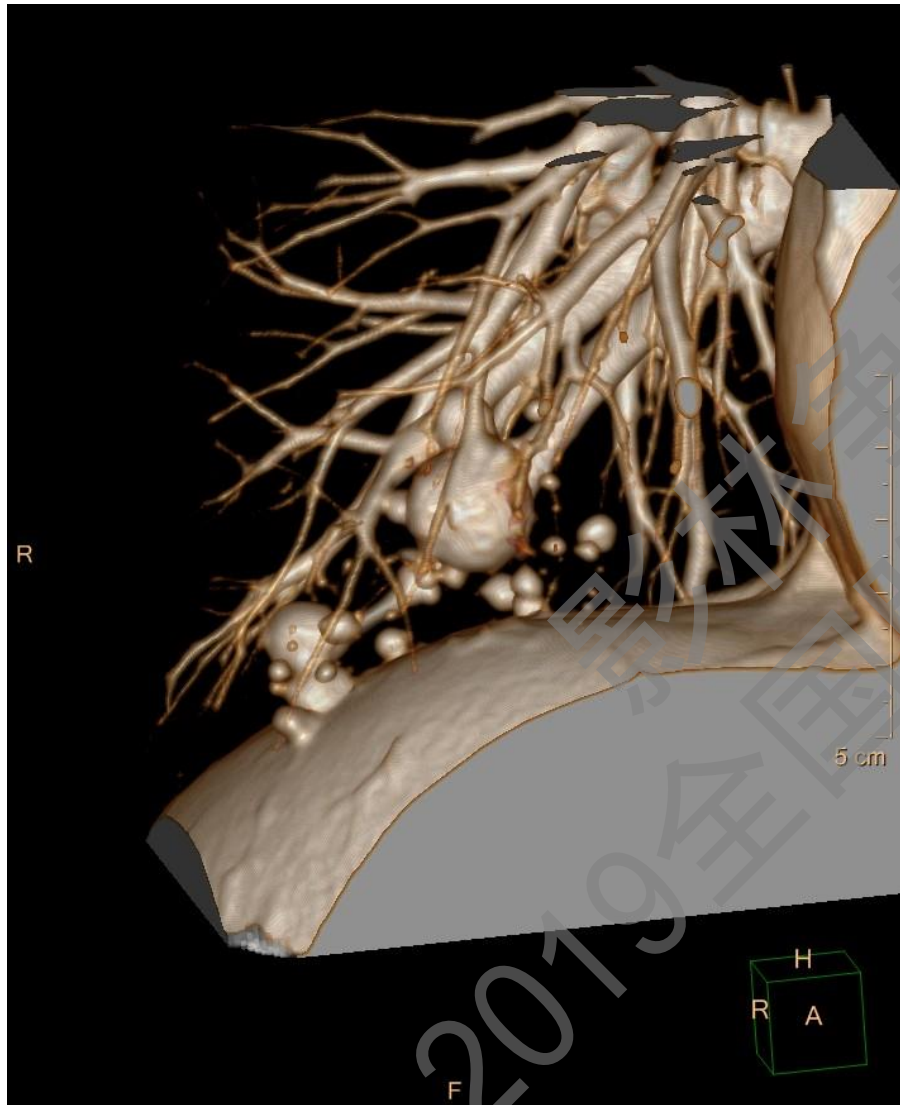

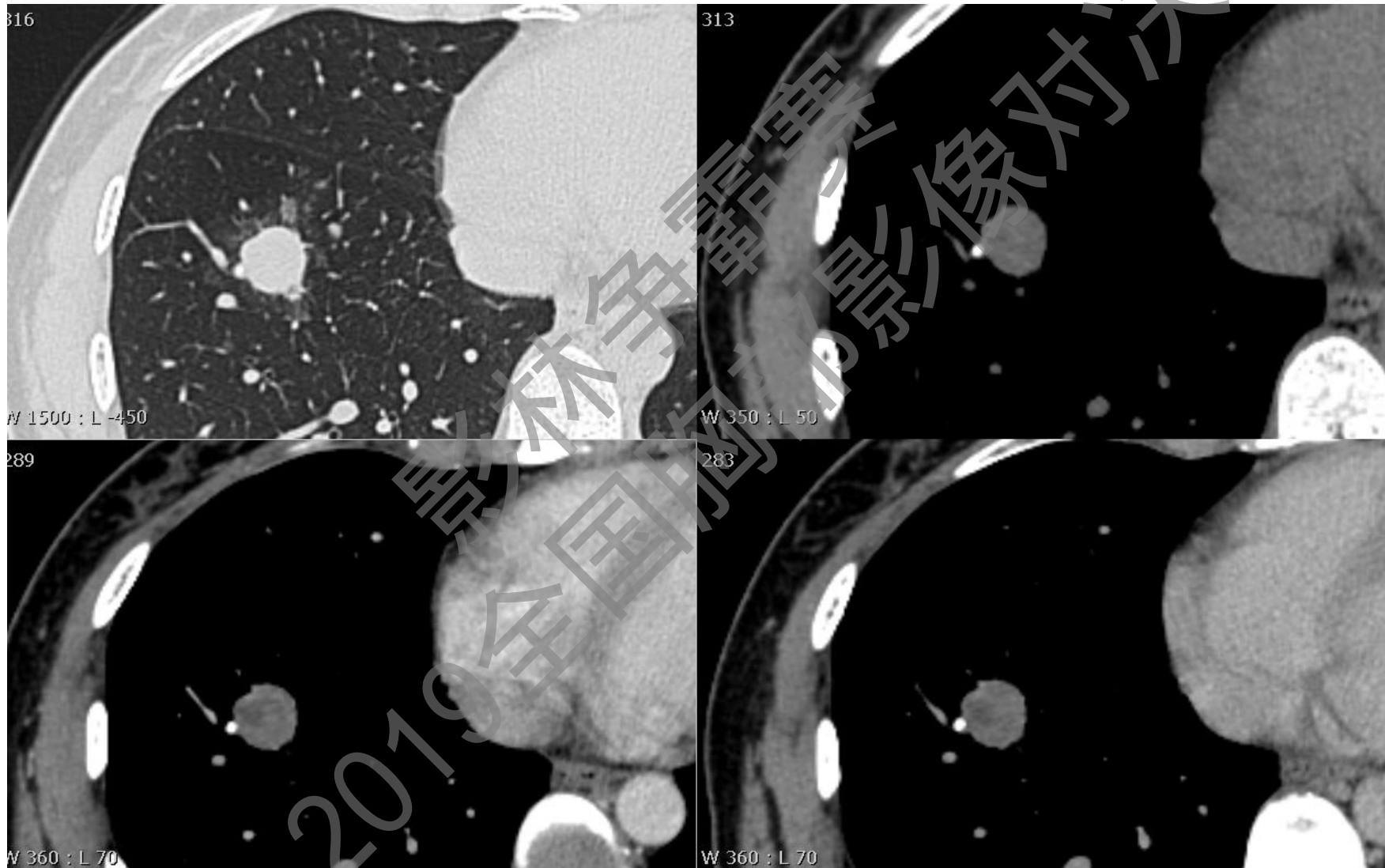
Case 10

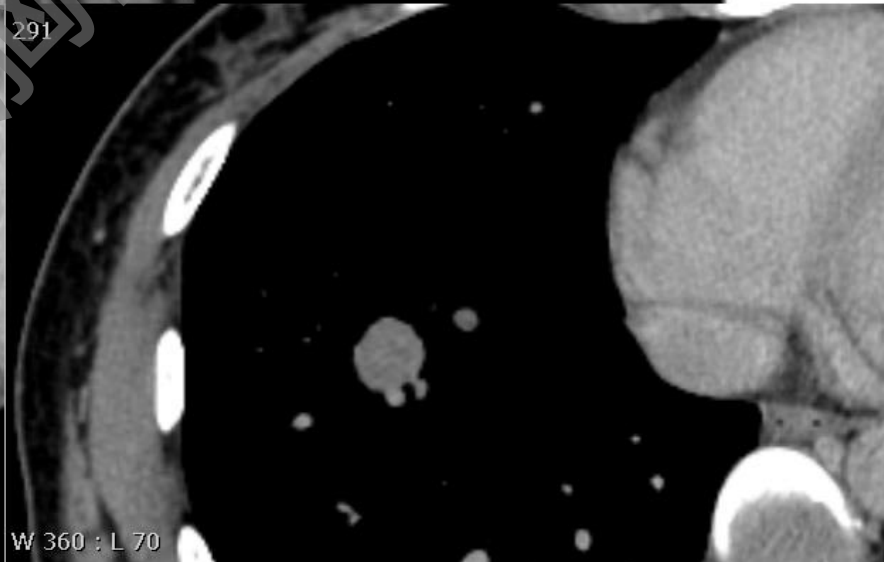
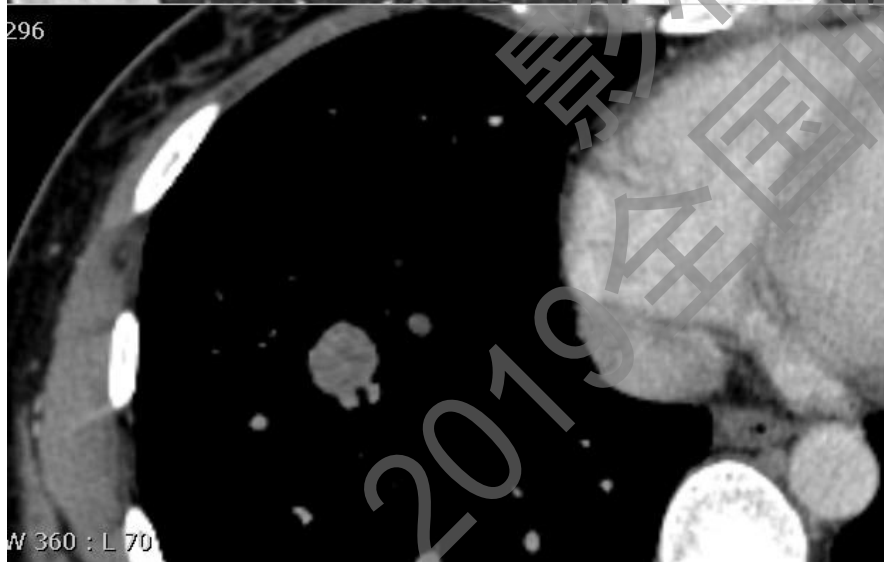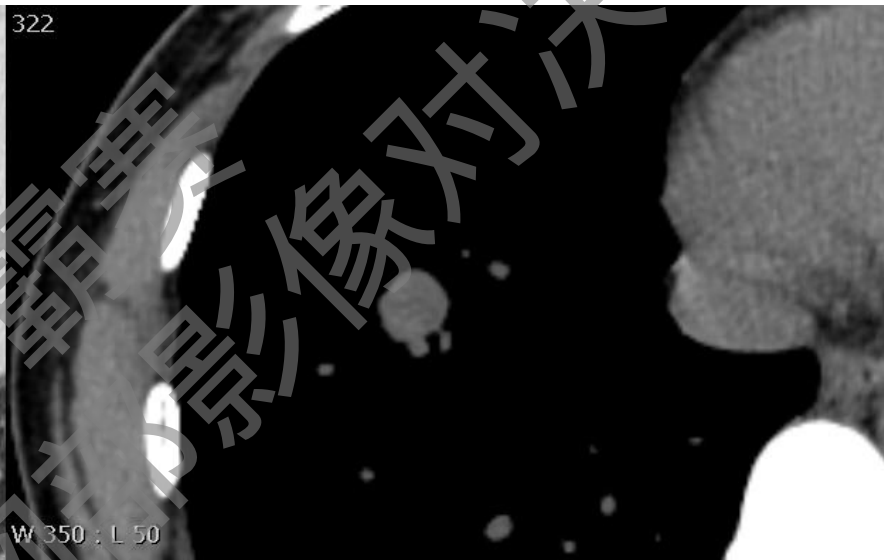
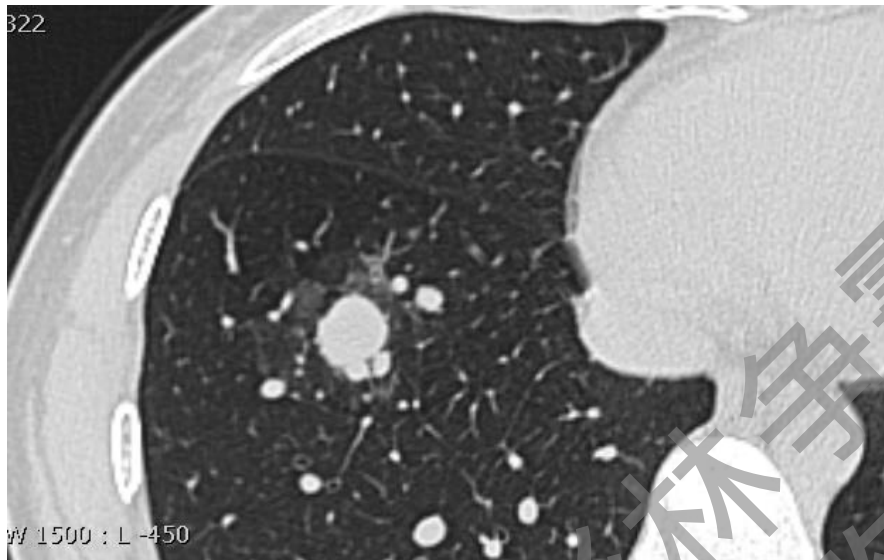
2019全国胸部影像大赛影像对决

- 女，28岁
- 主诉：反复右侧胸痛半年
- 既往史：既往体健，无结核、肿瘤病史，无粉尘接触史，无咯血病史。
- 查体：无阳性体征
- 实验室检查：无异常

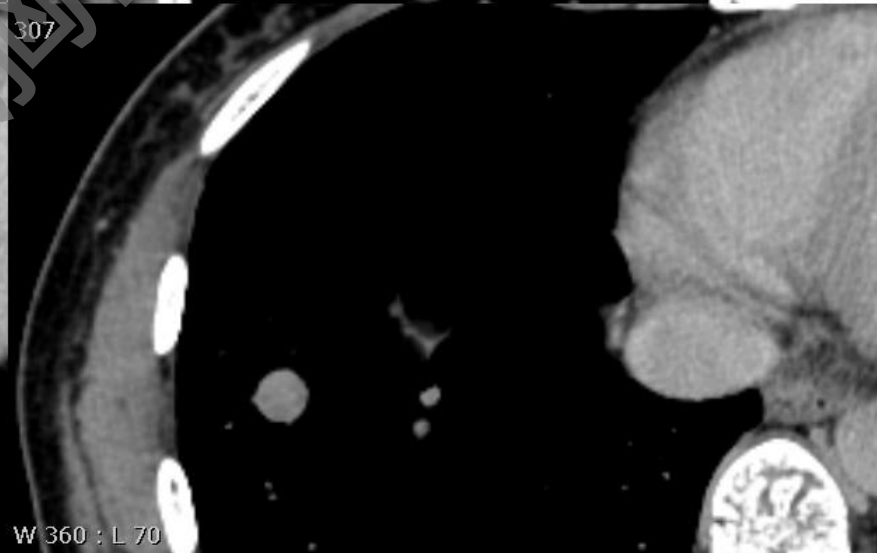
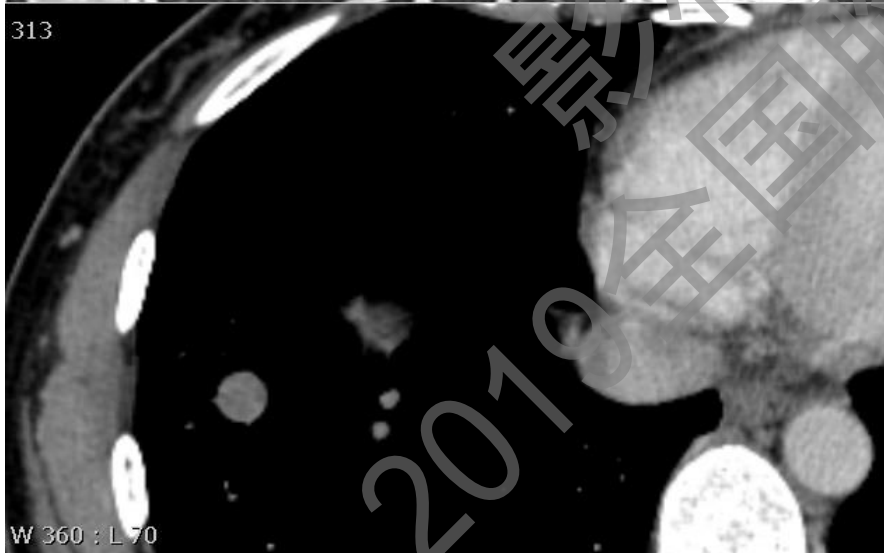
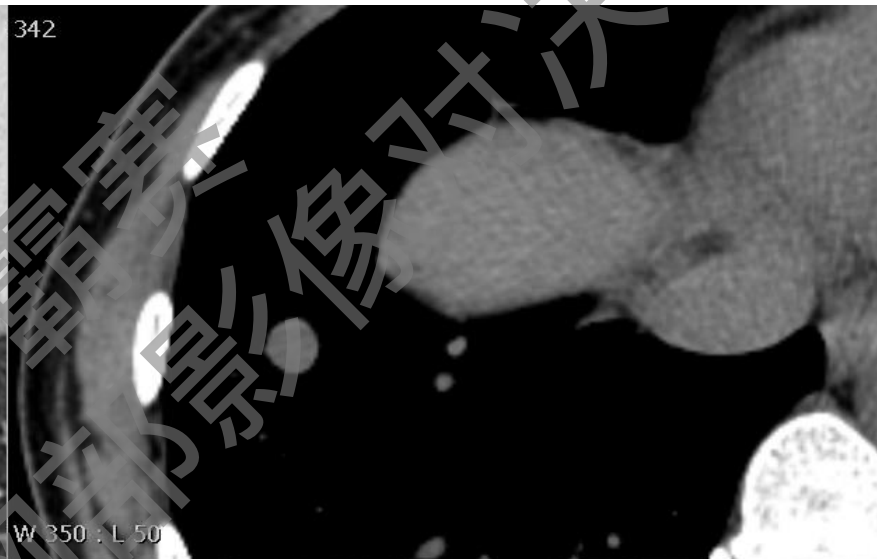
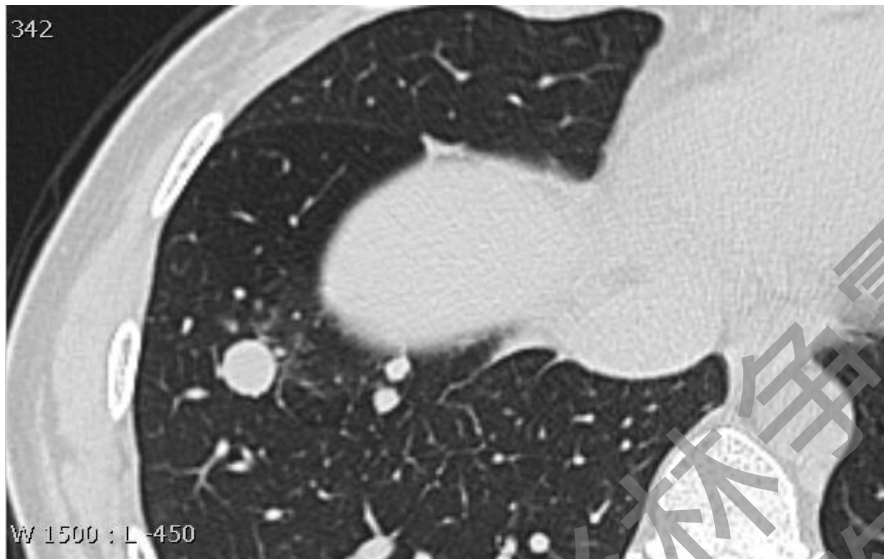


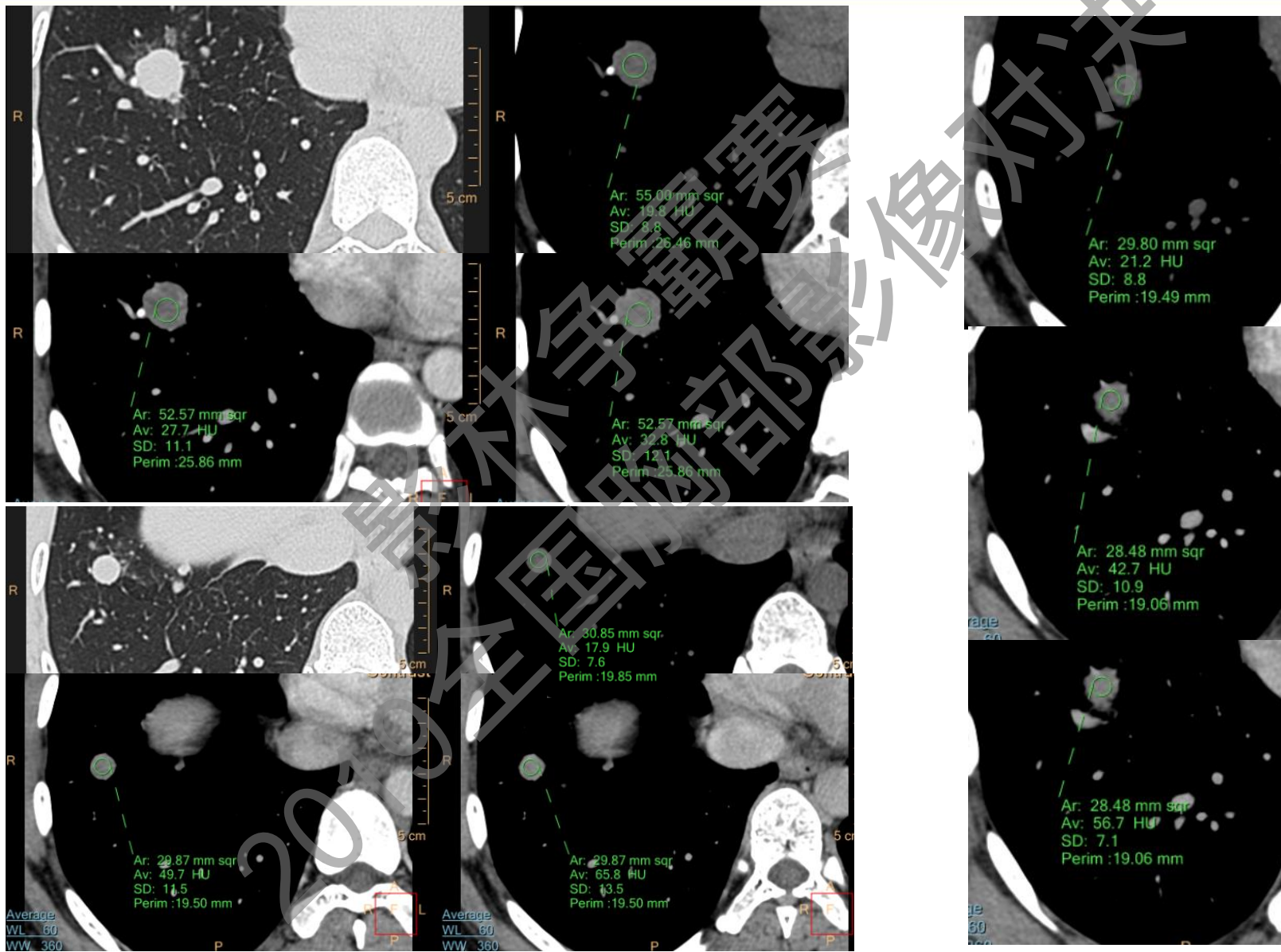


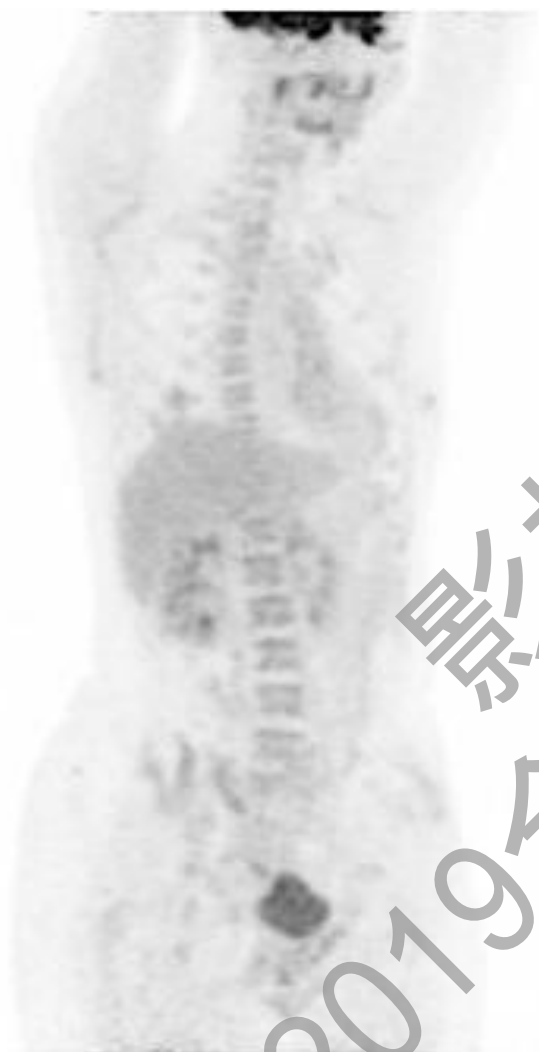



2019 全国心胸影像学术大会







- 右肺下叶基底段见多发簇状分布的结节影，最大的病灶SUVmax约2.71，全身无其他异常放射性浓聚区

2019全国胸部影像对决

- A.周围型肺癌伴同肺叶播散
- B.肺转移瘤
- C.硬化性肺泡细胞癌 ✓
- D.尘肺
- E.子宫内膜肺内异位症
- F.肺结核球